# DIE

# OLIDEN NEUBILDUNGEN DES SAMENSTRANGES.

---

INAUGURAL-DISSERTATION

ZUR ERLANGUNG DER DOKTORWÜRDE IN DER MEDIZIN, CHIRURGIE UND GEBURTSHILFE DER HOHEN :: MEDIZINISCHEN FAKULTÄT DER UNIVERSITÄT LEIPZIG

VORGELEGT VON

**CARL GOLDHAN**

APPROB. ARZT AUS DRESDEN.

MITTWEIDA

DRUCK VON MORITZ BILLIG

1910.

DIE

# SOLIDEN NEUBILDUNGEN DES SAMENSTRANGES.

INAUGURAL-DISSERTATION

ZUR ERLANGUNG DER DOKTORWÜRDE IN DER MEDIZIN,
:: CHIRURGIE UND GEBURTSHILFE DER HOHEN ::
MEDIZINISCHEN FAKULTÄT DER UNIVERSITÄT LEIPZIG

VORGELEGT VON

**CARL GOLDHAN**

APPROB. ARZT AUS DRESDEN.

MITTWEIDA
DRUCK VON MORITZ BILLIG
1910.

Gedruckt mit Genehmigung der medizinischen Fakultät zu Leipzig:
10. Februar 1910.

---

Referent: Herr Geh. Med. Rat Professor Dr. Trendelenburg.

Dem Andenken

meiner lieben Eltern

in Dankbarkeit und Verehrung

gewidmet.

Digitized by the Internet Archive
in 2018 with funding from
Wellcome Library

https://archive.org/details/b30615380

Geschwülste am Samenstrang gehören zu den größten Seltenheiten. Über die Cysten der verschiedensten Art am Samenstrang, wie die Perispermatitis serosa acuta et chronica, die Haematocele funiculi spermatici, die Spermatocele und die auch vereinzelt hier vorkommenden Atherome und Dermoidcysten ist schon mehrfach im Zusammenhang berichtet. Während auch die vorgenannten Gebilde schon nicht zu häufig am Samenstrang auftreten, ist dagegen das Vorkommen von soliden Tumoren nur in ganz vereinzelten Fällen beobachtet und berichtet worden.

Ich will deshalb versuchen, im Anschluß an einen in der Klinik des Herrn Professor Köllicker zur Operation gelangten Fall im folgenden eine Zusammenstellung und einen kurzen Überblick der soliden Neubildungen des Samenstrangs zu geben.

Als Einleitung zu dieser Arbeit finde hier der von mir beobachtete Fall Erwähnung.

## Krankengeschichte.

Herr H., 1862 geboren, Buchhändler, in die chirurgische Privatklinik des Herrn Professor Köllicker eingetreten am 17. März 1907.

Vorgeschichte: Die Familienanamnese ergibt nichts besonderes. Patient ist seit 18 Jahren verheiratet, hat keine Kinder. Als 5jähriges Kind hatte er leichte Diphtheritis, sonst war er stets gesund. Als 12jähriger Knabe ist er von einem Ziegenbock in die linke Leistengegend gestoßen worden, kurze Zeit darauf hat er sich beim Tauklettern gegen das Skrotum geschlagen. In beiden Fällen waren aber nach wenigen Tagen die leichten Schmerzen wieder geschwunden.

Anfang Januar 1904 schob Patient beim Verlassen seines Schreibpultes den ziemlich schweren Schreibsessel unter das Pult und hob ihn dabei mit dem linken Fuße etwas hoch; er hatte damals das Gefühl, als sei ein Bruch in der linken Leistengegend nach dem Hoden zu herabgetreten. Als er am Abend nachsah, fiel ihm eine etwa wallnußgroße Geschwulst oberhalb des linken Hodens nahe dem äußeren Leistenring auf, die er für einen Bruch hielt und zurückzuschieben versuchte, was ihm aber nicht gelang. Er hatte dabei nicht die geringsten Schmerzen, auch Rötung war nicht vorhanden. Da er auch weiterhin keinerlei Beschwerden hatte, achtete er nicht mehr darauf. Allmählich fing aber die Geschwulst an zu wachsen, und im Herbst 1906 traten leichte ziehende Schmerzen auf; diese Beschwerden wurden bis Februar 1907 etwas stärker, sodaß Herr Professor Köllicker ihm riet, sich operieren zu lassen. Die Operation fand am 18. März 1907 statt, nach 21 Tagen wurde er als geheilt entlassen. Nach einiger Zeit war immer noch eine leicht erhabene Stelle über dem Samenstrang vorhanden, die auch allmählich wieder zu wachsen anfing. Die Geschwulst

war auffallend hart und erreichte zuletzt im Februar 1909 etwa die Größe eines Kindskopfes, sodaß zu einer erneuten Operation geschritten wurde, die Herr Professor Köllicker am 18. März 1909 ausführte. Nach 18 Tagen verließ der Patient die Klinik, die Operationswunde war bis auf eine ganz kleine Fistelöffnung, aus der noch etwas wenig getrübte Flüssigkeit austrat, geschlossen. Beschwerden hat der Patient außer leicht ziehenden Schmerzen beim jedesmaligen Wachsen der Geschwulst nicht gehabt. Zur Zeit, 11 Monate nach der zweiten Operation, fühlt sich Herr H. äußerst wohl, nur ab und zu spürt er leichte Stiche in der linken Schenkelbeuge und ist bei starkem Bücken durch das zurückgebliebene Knochenstück etwas behindert. Ein erneutes Wachsen will er nicht bemerkt haben.

Befund vor der 1. Operation und Ausführung derselben.

Leidlich kräftig gebauter Mann mit guter Muskulatur, mäßigem Fettpolster, gesunder Gesichtsfarbe. Innere Organe ohne Befund. Rechter Hodensack von entsprechender Größe. Links ist eine deutliche Hervorwölbung des Skrotums vorhanden, die sich nach oben bis in den Leistenkanal fortsetzt, der Hoden und Nebenhoden sind neben der Geschwulst nachweisbar. Die Haut über der Geschwulst ist verschieblich; bei Druck sind keinerlei Schmerzen vorhanden, beim Durchleuchtungsversuch ergibt sich eine vollständige Lichtundurchlässigkeit. Die Leistendrüsen sind nicht geschwollen.

Von Herrn Professor Köllicker wurde in Narkose die Exstirpation der Geschwulst vorgenommen. Incision längs des Skrotums unter Eröffnung des Leistenkanals in ca. 15 cm Länge. Herausschälen einer über zwei faustgroßen Geschwulst aus der Tunica vaginalis communis funiculi spermatici unter Erhaltung des mit der Geschwulst durch Bindegewebe locker verbundenen Samenstranges. Naht. Nach 21 Tagen wurde Patient als geheilt entlassen.

Befund vor der 2. Operation und Ausführung derselben.

Allgemeinbefinden wie vor der 1. Operation. Am linken Skrotum findet sich ein etwa faustgroßer sehr harter Tumor,

der nach der linken Leiste und linken Unterbauchgegend an Größe bis etwa Kindskopfgröße zunimmt. Die Haut über dem Tumor ist wieder gut verschieblich; es ist ebenfalls vollständige Lichtundurchlässigkeit vorhanden. Die Leistendrüsen sind auch diesmal nicht geschwollen. Der Hoden und Nebenhoden sind nicht nachweisbar.

Ausführung der Operation durch Herrn Professor Köllicker in Narkose. Es wird ein T-Schnitt längs des linken Skrotums und oberhalb der Symphyse gelegt. Die Geschwulst wird einschließlich des Hodens, Nebenhodens und Samenstranges, die sich nicht nachweisen lassen, aus der Tunica vaginalis communis herausgeschält. Die Geschwulst reicht weit hinauf ins Becken, daselbst Durchtrennung des Samenleiters nach Unterbindung der Gefäße. Die Geschwulst besitzt einen vollkommen knöchernen Stiel, der am pecten ossis pubis nahe der Symphyse mit dem Becken fest verwachsen ist; dieser Stiel wird mit der Amputationssäge abgetragen und mit der Hohlmeiselzange abgeknippen bis auf ein kleines, daumengroßes Stück am Becken. Naht. Nach 18 Tagen wird der Patient als geheilt entlassen, nur eine kleine Fistel ist infolge einer Nahteiterung noch vorhanden.

Jetziger Befund, etwa 11 Monate nach der 2. Operation.

Das Allgemeinbefinden ist dauernd gut. Die Inspektion des Skrotums ergibt Fehlen des Hodens und Nebenhodens im linken Hodensack, eine Schwellung ist nicht nachweisbar. Die linken Leistendrüsen sind vollkommen normal. Am linken pecten ossis pubis ist deutlich das etwa daumenstückgroße und -dicke zurückgelassene Knochenstück nachweisbar.

## Makroskopischer Befund des bei der 1. Operation gewonnenen Präparates.

Es liegen die in Formalin und Alkohol konservierten Präparate vor. Es sind drei ungefähr faustgroße Geschwulstknoten. — Die Geschwulst ist früher noch um etwa ein Drittel größer gewesen; ein Teil ist wegen des Knochengehaltes

skelettiert worden. — Die Knoten sind von einer allseitigen Bindegewebskapsel umgeben; sie zeigen leicht höckrige Beschaffenheit, da jeder Knoten wieder aus mehreren haselnuß- bis apfelgroßen Knoten besteht, die durch Bindegewebsstreifen locker mit einander verbunden sind. Die durch die einzelnen Geschwulstknoten gelegten Durchschnitte zeigen die gelblichweiße Farbe des Fettgewebes, die Consistenz ist ziemlich derb, die Schnittfläche zum Teil glatt, zum Teil ebenfalls leicht höckrig; an mehreren Schnittflächen sind noch deutlich eingelagerte Partien von knochenharter Consistenz fühlbar. Die Anordnung der einzelnen Partien der Geschwulst auf den Schnittflächen zeigt deutlich die träubchenartige Anordnung der Fettgeschwülste, deren einzelne Partien durch ganz schmale Bindegewebsstreifen locker von einander getrennt sind, an mehreren Abschnitten aber sind die Bindegewebsstreifen derber und bedeutend reichlicher und haben die fetthaltigen Partien ziemlich verdrängt.

Knochen aus dem Präparate vom 18. III. 07 durch Maceration gewonnen.

Die Zahl der gewonnenen Knochenstücke beträgt 38, sie sind von vielgestaltiger Form, oft tropfsteinartig, manchmal perlschnurförmig, manchmal kleine kugelartige Gebilde, die Größe schwankt zwischen der eines Reiskorns bis zu der eines etwa kleinfingerlangen- und dicken bizarr geformten Stück Knochens (vergl. Abbildung I).

## Makroskopischer Befund des bei der 2. Operation gewonnenen Präparates.

Die Geschwulst ist konserviert wie die frühere. Sie ist jetzt noch etwa zwei Faust groß. Die Schnittfläche in der Längsachse des Tumors angelegt, mißt in dieser 10 cm, in der Querachse 7,5 cm, die Höhe beträgt 7,0 cm. Die Oberfläche ist stark grobhöckrig, die Consistenz sehr fest und derb. Auf der Schnittfläche zeigt der Tumor eine größtenteils weißgraue Farbe, zum Teil ist er blaßrötlich gefärbt, die Schnittfläche ist leicht

höckrig, was dadurch hervorgerufen wird, daß zwischen einzelnen gelbweißlichen Fettträubchen derbe glasig aussehende, zum Teil blaßrötlich gefärbte Gewebsstreifen vorhanden sind, die besonders gegen die Basis hin reichlicher werden. Der Tumor ist ebenso wie die Geschwulstknoten des ersten Präparats bis auf die Ansatzstelle des knöchernen Stieles in toto herausgeschält und allseitig von einer Bindegewebskapsel umgeben. Hoden, Nebenhoden und Samenstrang sind in dem Tumor nicht mehr nachweisbar. Auch aus dieser Geschwulst sind eine ganze Anzahl Knochenstücke herauspräpariert worden.

Knochen aus dem Präparat vom 18. III. 09 durch Maceration gewonnen.

Die Zahl der gewonnenen Knochenstücke beträgt 64, die kleinsten Stücke sind wieder reiskorngroß, etwa 10 Stück erreichen die Größe eines Kleinfingergliedes; die Knochenstücke haben zum Teil frei in der Geschwulst gelegen, zum Teil haben sie mit dem beim Patienten zurückgebliebenen knöchernen Stiel zusammengehangen und man erkennt deutlich die Flächen, wo sie von dem Knochenstück abgesägt beziehentlich mit der Knochenzange abgeknippen worden sind. Die meisten Stücke sind bizarr geformt (vergl. Abbildung II).

## Mikroskopischer Befund.

Sämtliche Präparate sind mit Eosin-Methylenblau gefärbt.

Präparate vom 18. III. 07, zum Teil jetzt hergestellt.

Der Tumor besteht zum größten Teile aus Fettgewebe, daneben befinden sich derbe faserreiche Bindegewebszüge mit teilweise reichlicher vorhandenen rundlich ovalen Kernen. An einzelnen Stellen verschiedener Präparate geht die faserige Beschaffenheit der Grundsubstanz in eine mehr homogene über, während die Zellen in kleine zackige Räume derselben eingelagert sind, das Ganze erinnert sehr an abnorm zellreiches Faserknorpelgewebe. An einzelnen Stellen sind kleine Knochen-

bälkchen ins Gewebe eingesprengt, in deren Umgebung auffallend große, dichtgedrängte Zellen in reichlicher Zahl liegen. Überall sind kleinere und größere Fettgewebsinseln in diese Partien eingestreut.

Präparate vom 18. III. 09.

Der Tumor besteht zum Teil aus Fettgewebe, zum Teil wieder aus derben, faserreichem Bindegewebe, in welchem man zahlreiche, längliche Kerne liegen sieht. An verschiedenen Stellen sieht man die Zellen der fibrösen Partien in allmählichem Übergange zahlreicher werden, die Zwischensubstanz bedeutend geringer mehr homogen, während die Zellen dichter liegen, sie besitzen hier große, ovale, bläschenförmige Kerne von wechselnder Größe, zwischen diesen Zellen treten an mehreren Stellen auch Riesenzellen auf. An anderen Stellen wieder finden sich äußerst dicht gedrängte spindelige Elemente mit nur spärlicher Intercellularsubstanz; diese Partien gehen teils allmählich in gewöhnliches Bindegewebe über, teils grenzen sie an Knochenbälkchen unmittelbar an. Die in der Geschwulst liegenden Knochenstücke zeigen vielfach den normalen Aufbau spongiösen Knochens, nur ist das Markgewebe im allgemeinen von ziemlich stark faseriger Beschaffenheit und zellarm. Andere Spongiosabälkchen erinnern in der Homogenität ihrer Grundsubstanz und der Weite ihrer Zellhöhlen eher an Hyalinknorpel als an fertigen Knochen.

Überblicken wir noch einmal unsere Befunde, so handelt es sich sowohl nach dem Bau des primären Tumors als auch des Rezidivs um eine lipomatöse Geschwulst mit sarkomatösen, chondromatösen und osteomatösen Partien, also um ein Lipoma sarcomatosum ossificans.

Von einer Besprechung der Prognose dieses Falles sehe ich zunächst ab und werde sie erst später bei Besprechung der Prognose der Sarkome des Samenstranges mit erwähnen.

Der Tumor, den ich vorstehend beschrieben habe, zeichnet sich durch seinen eigenartigen Bau aus, wie er an Tumoren des Samenstranges bisher nur ganz selten beobachtet worden ist. Es ist in der Literatur nur über ganz vereinzelte ähnliche Fälle berichtet worden und ich will deshalb versuchen, soweit mir dieselbe zur Verfügung steht, eine Übersicht über diese Fälle mit Besprechung ihrer Pathologie, Diagnose, Prognose und Therapie zu geben. Zuvor will ich auch noch über die übrigen, soliden Tumoren des Samenstranges einen kurzen Überblick geben.

Ich berücksichtige dabei nur die Neubildungen, die den Samenstrang als Ausgangspunkt haben, dagegen lasse ich aus meiner Betrachtung die Neubildungen weg, die von benachbarten Organen speziell Hoden und Nebenhoden auch auf den Samenstrang übergreifen, ebenso die sekundären Neubildungen und ferner alle Gewebswucherungen, welche auf der Anwesenheit von Parasiten beruhen, so vor allem die infektiösen Granulationswucherungen, wie sie bei Tuberkulose, Syphilis, Lepra usw. vorkommen, die allerdings beim Samenstrang auch nur äußerst selten beschrieben worden sind.

Bevor ich auf das Thema selbst eingehe, will ich einen kurzen Abriß der Anatomie und Embryologie des Samenstranges geben, da ich öfters bei der Pathogenese und pathologischen Anatomie der Geschwülste auf diese beiden werde zurückgreifen müssen.

Der Samenstrang ist ein rundlicher, glatter, weicher Strang, der vom inneren Leistenring bis zum Kopf des Nebenhodens reicht. Er enthält durch lockeres Bindegewebe vereinigt, den Samenleiter und dessen Gefäße, ferner die Gefäße und Nerven des Hodens und Nebenhodens. Die Lymphgefäße des Samenstranges ziehen mit denen des Hodens durch den Leistenkanal und hinter dem Bauchfell bis etwa zur Höhe des unteren Nierenpols. Hier münden sie in die ersten Drüsen ein, diese liegen nahe der Aorta, auf der Vena cava, zwischen beiden endlich hinter den großen Bauchgefäßen; von hier führt ein Lymphgefäßnetz direkt zur Cysterna chyli und zum Ductus

thoracicus. Mit den Nachbardrüsen des Hodens und Samenstranges aber stehen die Lymphgefäße nicht in Verbindung (1). Die Hüllen des Samenstranges von außen nach innen sind 1) die fascia cremasterica [Cooperi] als Ausstülpung der fascia superficialis abdominis; 2) der musculus cremaster mit dem verbindenden Zellgewebe als Fortsetzung des musculus obliquus internus abdominis; 3) die tunica vaginalis communis als Ausstülpung der fascia transversalis abdominis; 4) das rudimentum processus vaginalis, das nach der fast immer stattfindenden Obliteration des processus vaginalis peritonaei nach dem Descensus testis gewöhnlich als ein etwas festerer Bindegewebsstrang vorhanden ist. In dem lockeren Bindegewebe, das beim Erwachsenen konstant Fettträubchen enthält, verlaufen zwischen den beiden letzteren die Gefäße des Samenstranges. Der Samenleiter besteht aus Bindegewebe und glatten Muskelfasern, die Wandung trägt Cylinderepithel.

Entwicklungsgeschichtlich ist der Samenstrang ein Bildungsprodukt des mittleren Keimblattes, der Urnierengang bildet sich zum Samenleiter um und rückt allmählich mit den Geschlechtsdrüsen, welche sich ursprünglich in der Lendengegend anlegen, nach dem Becken herab und wird einige Zeit vor der Geburt in den Hodensack, ein Anhangsgebilde der Leibeshöhle, mit aufgenommen, infolgedessen entsprechen auch die Hüllen des Samenstranges den einzelnen Schichten der Leibeswand (2).

Die Beobachtungen über Geschwülste am Samenstrang sind bis jetzt nur spärlich in der Literatur beschrieben, oft sind sie dabei noch ziemlich unvollständig und beschränken sich lediglich auf die bloße Erwähnung mit einer Diagnose, der die Bestätigung durch eine genaue anatomische Untersuchung fehlt. Eine weitere Schwierigkeit bietet die Einteilung dieser Geschwülste, da sie zum Teil in die Zeit der ersten Anfänge und vor die der Vervollkommnung der mikroskopischen Untersuchungen fallen, und sich anderseits unsere Anschauungen über die Einteilung der Geschwülste sehr geändert haben; es ist deshalb oft schwer, die Bezeichnung festzuhalten, mit denen sie früher benannt worden sind, z. B. erwähnt Curling eine Geschwulst, die er als Lipom bezeichnet, die 5 Mal recidivierte

in kurzer Zeit und den Tod des Patienten schließlich herbeiführte; ganz wahrscheinlich dürfte es sich hierbei wohl um eine bösartige Neubildung gehandelt haben.

Ich glaube deshalb, daß es vorteilhafter ist, sich an die wenigen genau beobachteten und durch mikroskopische Untersuchungen möglichst sicher gestellten Fälle zu halten.

Ich werde die einzelnen Arten der Samenstrangs-Geschwülste gesondert betrachten und dabei den Einteilungen von Koenig (3), Tillmanns (4), Englisch (5), Brossard (6), Kocher (7) und Ziegler (8) folgen.

Im ersten Teil werde ich die gutartigen Geschwülste beschreiben: Lipome, Fibrome, Myome usw., im zweiten die bösartigen: Sarkome, Misch- und epithelialen Geschwülste.

1. Teil.

# Gutartige Neubildungen.

## Lipome.

Als Lipome des Samenstranges bezeichnen wir nach der Aufstellung von Gabryszewsky (9) Neubildungen, welche aus dem Fettgewebe des Samenstranges oder auch aus dem subserösen Fettgewebe hervorgegangen sind, sich aber innerhalb der Tunica vaginalis communis entwickelt haben. Diese Definition ist sehr scharf und man muß derartige Neubildungen entschieden von ähnlichen pathologischen Vorgängen dieser Gegend unterscheiden, welche sich dort öfters vorfinden.

Die Lipome des Samenstranges, obwohl die häufigsten Geschwülste des Samenstranges, sind immerhin ein seltenes Leiden, und es sind über dieselben nur wenige genaue Berichte und auch diese vor nicht langer Zeit erschienen.

Eine größere Abhandlung findet sich in der Deutschen Zeitschrift für Chirurgie von Dr. Gabryszewski, es ist dies die erste und bisher einzigste deutsche Monographie der Lipome des Samenstranges. Verfasser hat dieselbe im Anschluß an einen von ihm selbst beobachteten Fall und die Veröffentlichung der Pariser These von Sarazin (10) herausgegeben. Er hat in seiner Veröffentlichung 30 Fälle beschrieben und sich nach Anführung derselben ausführlich über ihre pathologische Anatomie, Aetiologie, Häufigkeit, Symptome, Diagnose und Behandlung ausgesprochen.

Ich sehe von der Aufzählung dieser genau angeführten Fälle ab unter Hinweis auf den diesbezüglichen Originalartikel. Außer den Fällen von Gabryszewski habe ich in der mir zugänglichen Literatur noch folgende Fälle gefunden.

*Fall 1. Sitzenfrey, A.* (11).

Bei einem 45 Jahre alten Ackersmann entwickelte sich innerhalb 5 Jahren eine Geschwulst im medialen Ende der linken

Leistenbeuge, die dann ausschließlich nach dem Damm zu in den linken Sulcus femoro-scrotalis wuchs. Außer Behinderung beim Gehen keine Beschwerden. Consistenz der Geschwulst weich, elastisch. Ausschälung der Geschwulst, die am Damm leicht ist, da sie nur locker mit der Unterlage verbunden ist, dagegen hängt der Stiel fest mit dem Samenstrang zusammen, ein Gefäß geht daselbst in den Stiel über, das von der Arteria spermatica interna seinen Ursprung nimmt. Heilung. Die Geschwulst zeigt die charakteristischen Merkmale eines Lipoms, welches von einem Fettträubchen des Samenstranges ausgehend die tunica vaginalis communis frühzeitig durchbrochen hatte. S. bezeichnet es als ein sogenanntes Wanderlipom oder sekundäres Perineallipom [Lejars].

*Fall 2. Sitzenfrey, A.* (11).

Der 21 Jahre alte Holzstecher hatte seit dem 13. Lebensjahre zwei kleine Knoten in der rechten Leistengegend und im Skrotum bemerkt, die bis zu Faust- bez. Kindskopfgröße allmählich gewachsen waren. Beim Gehen Schmerzen. Consistenz weich; Testikel deutlich abgrenzbar. Ausschälung des vom Samenstrang ausgehenden Lipoms. Anatomische Diagnose (v. Recklinghausen) Fett- und bindegewebiger Tumor.

*Fall 3. Mauclaire* (12). *Lipome paravaginale du cordon spermatique droit.*

Im unteren Teil des rechten Samenstrangs sitzt ein 8 cm langer, 4 cm dicker Tumor, welcher mit der Tunica vaginalis fest zusammenhängt, die Gefässe des Samenstranges vom Samenleiter trennt, mit dem peritonealen Fettgewebe nicht zusammenhängt; in der linken Tunica vaginalis leichte fettige Infiltration und Haematocele. Auf dem Durchschnitt erweist sich der Tumor als reines Lipom.

*Fall 4. Fraikin et Rocher* (13). *Lipom des Samenstranges*[1] (*Referat*).

Ein 53jähriger Mann hat im Anschluß an einen Fall eine Anschwellung des linken Hodens acquiriert, die immer größer wurde, sodaß der vertikale Durchmesser 45 cm betrug. Die Geschwulst begann mit einem breiten Stiel in der vorderen

[1]) Journal de méd. de Bordeaux. 1901. Nr. 8.

Fläche des Schienbeins und setzte sich nach oben in einem harten Strang fort, der im Leistenkanal verlief. Die Oberfläche der Geschwulst war unregelmäßig, die Haut über derselben heiß; Schmerzempfindung bestand nur an einem Punkte der hinteren Fläche des Tumors, der hart war. Die exstirpierte Geschwulst erwies sich als ein 4 kg 850 g schweres Lipom, das nach oben in den Samenstrang überging. Auf der hinteren Fläche des Tumors, ungefähr in der Mitte, lag unter einer Fettschicht der normale Hoden.

*Fall 5. Gasne* (14). *Lipome du cordon.*

Der 69 Jahre alte Patient bemerkte vor 7 Jahren einen etwa haselnußgroßen Knoten am Samenstrang oberhalb des Hodens; in den letzten 4 Monaten wuchs die Geschwulst sehr schnell bis etwa zu Kindskopfgröße. Die Operation ergab, daß es sich um ein teilweise verkalktes Lipom handelte, das sich auf den Samenstrang beschränkte und leicht von ihm loszulösen war. Es wiegt 1100 g.

*Fall 6. Porges, Robert* (15). *Ein teratoider Tumor am Hoden und Lipom des Samenstranges.*

Es handelt sich um einen 73jährigen Mann, der vor 12 Jahren, angeblich nach einer schweren Defäkation, ein Anschwellen des linken Hodens bemerkt hatte. Seit 2 Jahren nahm die Geschwulst schnell zu und behinderte den Patienten beim Gehen. Der Tumor war mehr als zweifaustgroß, der linken Skrotalhälfte angehörend, von ungleicher Consistenz; vorn war durch die gespannte Haut ein auf der Hauptmasse des Tumors aufsitzender Knoten von der Größe einer Orange und knochenharter Beschaffenheit durchzufühlen, hinter und unter ihm der Hoden undeutlich tastbar. Die übrige größere Geschwulstmasse zeigte eine flaumig-weiche Consistenz, verjüngte sich gegen den Leistenkanal und ließ sich in diesen hinein als fingerdicker Strang weiter verfolgen. Keine Vergrößerung oder Spannungszunahme beim Husten. Entfernung der Geschwulst durch Operation. Der kugelige, vorwiegend harte Anteil des Tumors erwies sich als ein Teratom (glatte Muskelfasern, Gewebeverkalkung, teilweise sarkomatöse Umwandlung), die übrige weiche Partie als ein Lipom. Durchwachsung der

aneinander grenzenden lipomatösen und sarkomatösen Partien. Porges nimmt an, daß neben einander Teratom des Hodens und Lipom des Samenstranges bestanden. Das Teratom konnte durch sarkomatöse Entartung auf mechanischem Wege zum Wachstum des früher lange Zeit stationären Lipoms beigetragen haben, worauf es schließlich zur Durchwachsung der beiden Tumoren kam. Für diese Ansicht will P. das Verhalten der Fettgeschwulst zum Samenstrang verwerten, das der typischen Form der Samenstrangslipome entsprach.

*Fall 7. Stori, T.* (16). *Voluminöses Lipom des rechten Samenstranges*[1] (*Referat*).

Der Tumor wurde von dem 66jährigen Patienten vor 6 Jahren zuerst beobachtet und wuchs bis zu beträchtlicher Größe. Er wurde leicht entfernt. Er war ein Lipom von 8,900 kg Gewicht. Die Gefäße des Samenstranges waren um das 8- bis 10fache ihres normalen Kalibers erweitert. Der Hoden mit Nebenhoden war vollständig von der Geschwulst umwachsen. Die Geschwulst hatte infolge ihrer Schwere dem Träger große Schmerzen verursacht.

*Fall 8. Malapert, B. et R. Morichant Beauchant* (17). *Volumineux Lipome du cordon spermatique*[2] (*Referat*).

Der Tumor wurde vor 10 Jahren bemerkt und ist erst in den letzten Monaten stark gewachsen. Es handelte sich um ein 4,5 kg schweres Lipom, das den Hoden, Nebenhoden und Samenstrang umgab und leicht von diesen losgelöst werden konnte.

*Fall 9. Bosse* (18). *Lipom des Samenstranges.*

Ein 60jähriger Patient erhielt vor 4 Jahren einen Stoß gegen die rechte Seite des Hodensackes, allmählich entwickelte sich daselbst eine Geschwulst, die Zerrungsschmerzen und lästige Unbequemlichkeiten beim Sitzen verursachte. Bei der Operation handelte es sich um ein Lipom des Samenstranges

---

[1]) La clin. moderna. 1904, Nr. 10. Zaragosa.
[2]) Bull. de la soc. anat. de Paris. 1904.

*Fall 10. Volkmann* (7). *Nach Kocher referiert.*

V. operierte einen Tumor von Kindskopfgröße. Derselbe hatte eine lappig-knollige Oberfläche, die Hauptknollen waren am festesten, er bestand hauptsächlich aus drei Teilen. Der im frischen Zustande schleimig aussehende Durchschnitt ist homogen und derb. Hoden und Nebenhoden sind normal, ebenso die Innenfläche der Scheidenhaut. Der Außenfläche sitzt lateralwärts eine speckige, fettige Masse von Wallnußgröße auf. Weiter oben findet sich ein zwetschenkerngroßer Fettknollen. Rückwärts sind vereinzelte, kleine, noch vollständig wie Fett aussehende Knollen; dieselben sind durch lockeres aber derbes Bindegewebe unter sich und mit dem Hauptknollen zusammengehalten. Der Hoden ist vom Samenstrang abgedrängt durch die Entwicklung der Geschwulst. Die mikroskopische Untersuchung ergibt, daß es sich um ein zum Teil myxomatös umgewandeltes Lipom handelt, das sich vom Samenstrang aus entwickelt hat und später eine Verwachsung mit der Außenseite der Scheidenhaut eingegangen ist.

Aus der Betrachtung vorliegender Fälle in Verbindung mit den 30 Fällen von Gabryszewski ergibt sich für die Lipome des Samenstranges folgendes.

Pathologische Anatomie: Lipome des Samenstranges sind aus Anhäufungen von Fettgewebe bestehende Geschwülste, sie entstehen aus dem präexistierenden Fettgewebe innerhalb der gemeinsamen Scheidenhaut.

Nach ihrem Ausgangspunkt unterscheidet man extrainguinale und intrainguinale Lipome; durch ihre Beziehungen zu den benachbarten Gebilden zeigen sie einen ziemlich deutlich spezifischen Charakter.

Die extrainguinalen Lipome kann man auch als die primären oder eigentlichen Lipome des Samenstrangs bezeichnen. Sie nehmen ihren Ursprung in dem skrotalen Teil des Samenstranges dicht oberhalb des Nebenhodens und breiten sich in dem umgebenden Gewebe aus. Sie können beträchtliche Größe (über Melonengröße) erreichen und ihr Gewicht beträgt bis zu

20 Pfund. Anfangs sind es meist kleine, rundliche, haselnußgroße Gebilde, oft entstehen sie gleichzeitig an mehreren Stellen und vereinigen sich, wenn sie eine gewisse Größe erreicht haben.

Während ihres Wachstums können sich diese Lipome auf den Samenstrang selbst beschränken, ohne seine Grenze weder nach oben noch nach unten zu überschreiten, oder können, wenn sie größere Ausdehnung erreichen, die sie umgebende Tunica vaginalis communis durchbrechen und bis unter die Haut weiter wachsen, aber selbst in den extremsten Fällen bleiben sie unabhängig von der Haut, da sie stets von einer eigenen Bindegewebsmembran umgeben sind, die Haut bleibt immer bequem über der Geschwulst verschieblich. Ferner können sie nach unten wachsen, den Hoden und Nebenhoden umgeben und sogar die Tunica vaginalis propria durchwachsen, wobei der Hoden entweder an den unteren Pol oder die hintere innere Seite zu liegen kommt. Endlich können sie durch den äußeren Leistenring in den Leistenkanal eintreten und entweder in ihm endigen oder bis zum Bauchfell durchgehen und dort sich im subserösen Gewebe verbreiten.

Die intrainguinalen Lipome zeigen den extrainguinalen gegenüber eine Entstehungsweise, die auf verschiedenem Wege zustande kommt. Ein Teil derselben nimmt ebenfalls seinen Ursprung in den Fettanhäufungen des Samenstranges selbst innerhalb des Leistenkanals, zum größten Teil aber sind sie mehr sekundärer Natur, indem sie ihren Anfang in der Nachbarschaft des Samenstrangs nehmen und später erst wachsend ihren Platz einnehmen. Sie entstehen teils aus dem Unterhautzellgewebe des Bauches (innerer Leistengrube) ohne Zusammenhang mit dem Bauchfell, teils gehen sie auch von dem Fettgewebe des Bauchfelles aus, von wo sie dann längs des Leistenkanals herabsteigen; diese letzteren sind aber keine eigentlichen Lipome, sondern ein Fettbruch oder eine bruchähnliche Geschwulst. Die intrainguinalen Lipome erreichen selten eine größere Ausdehnung, sie bilden meist im Gegensatz zu den knotigen, rundlichen extrainguinalen Tumoren einen cylindrischen, walzenförmigen Strang, indem sie sich sozusagen ihrer Umgebung, den Wänden des Leistenkanals, anpassen müssen. Sie können ebenfalls gleichzeitig an mehreren

Stellen entstehen. Ihre Ausdehnung können sie nach oben und unten in gleicher Weise wie die extrainguinalen nehmen, doch findet dies bei ihnen viel seltener statt.

Die wahren Lipome des Samenstranges sind stets von einer Bindegewebskapsel allseitig umgeben, die sie von den den Nachbargeweben trennt. Sie sind meist ziemlich weich, fast zerfließend, oft jedoch erscheinen sie härter, dies kommt dann zustande, wenn das die einzelnen Fettträubchen trennende Bindegewebe stärker entwickelt ist; ist sehr viel Bindegewebe vorhanden, so spricht man von einem Lipoma fibrosum. In den Bindegewebssepten ziehen die Gefäße.

Auf der Schnittfläche zeigen die Lipome die charakteristische gelbliche Farbe des Fettes.

Oft findet sich neben dem Lipom noch eine andere Neubildung; z. B. im Falle von Curling (bei Gabryszewski erwähnt) an der Spitze der Geschwulst eine Cyste; im Falle von Hue (Gabryszewski) war der untere Teil colloid entartet; bei dem Falle von Sarazin fand sich neben dem Lipom des Samenstranges ein Sarkom des Hodens; bei dem Fall von Porges fand sich neben einem teratoiden Tumor des Hodens ebenfalls ein Lipom des Samenstranges. Ferner finden sich lipomatöse Geschwülste mit andersartigen Neubildungen gemischt, doch sind diese hier weggelassen und finden zum Teil später Berücksichtigung.

Das Verhältnis der Neubildung zur Umgebung ist großenteils schon im Vorhergehenden geschildert, jetzt soll nur noch über das Verhalten des Vas deferens und der Gefäße gesprochen werden. Kleine Geschwülste sind meist nur locker mit diesen verbunden, die großen Geschwülste dagegen umwachsen oft das Vas deferens und die Gefäße so vollständig, daß eine Auspräparierung derselben unmöglich ist, aber niemals gehen sie dabei in der Geschwulst auf. Hoden und Nebenhoden dagegen sind, sofern sich nicht etwa zufällig Entzündungsprozesse abgespielt haben, stets leicht von der Geschwulst zu trennen. Der Hoden zeigt bis auf eine bisweilen vorkommende leichte Atrophie sonst nie Veränderungen.

Die Gefäße des Samenstranges können infolge der starken Cirkulationsstörungen, die durch die zunehmende Größe der

Neubildung bewirkt werden, oft eine beträchtliche Zunahme ihres Volumens zeigen.

Der Leistenkanal kann durch in ihn hineinwachsende oder in ihm entstehende Geschwülste oft beträchtlich erweitert werden, was für die Möglichkeit der Entstehung von Brüchen nach der Operation von Wichtigkeit ist.

Die Aetiologie der Lipome des Samenstranges ist ebenso wie die Ursachen der Neubildungen überhaupt noch ziemlich dunkel, öfters werden allerdings gerade sowohl bei den Lipomen als auch den anderen Geschwülsten des Samenstranges vorhergehende Traumen als aetiologisches Moment angegeben und angeschuldigt.

Was die Häufigkeit der Lipome des Samenstranges betrifft, so ist nur zu erwähnen, daß auf 50 Lipome an anderen Körperstellen ein Lipom des Samenstranges (Gabryszewski) kommt. Am häufigsten treten sie zwischen dem 40. bis 60. Lebensjahre auf, im jüngeren Alter sind sie sehr selten, in der Kindheit ist noch keins beobachtet worden; der jüngste Fall (Fall 2) betrifft einen jungen Mann, bei dem die Geschwulst sich vom 13. Lebensjahre ab entwickelt hatte. Unter den Geschwülsten des Samenstranges aber bilden Lipome die überwiegende Mehrzahl.

Von den von Gabryszewski und mir angeführten Fällen sind 8 rein anatomische (Sektionsprotokolle und in Sammlungen aufbewahrte Präparate), die übrigen 32 Fälle betreffen alle ohne Ausnahme Personen, bei denen man die Neubildung durch eine Operation entfernte.

36 Mal trat die Neubildung einseitig auf, 4 Mal doppelseitig. Eine besondere Bevorzugung einer Seite läßt sich, soweit dieselbe in den beschriebenen Fällen erwähnt ist, nicht feststellen.

Symptome: Bei der Besprechung derselben will ich ebenfalls die Einteilung der Lipome des Samenstranges in die beiden Unterabteilungen beibehalten. Es zeigen sich nämlich deutliche

Unterschiede zwischen den Symptomen des intrainguinalen und extrainguinalen Lipoms neben einigen anderen gemeinsamen.

Die Symptome sind im Anfang bei beiden Arten rein objektive.

Extrainguinale Lipome: Fast immer entstehen dieselben völlig unbemerkt und erst, wenn sie schon eine gewisse Größe erreicht haben, bemerkt der Kranke zufällig eine kleine Geschwulst im Hodensack oberhalb des Hodens oder wird gar erst durch das vermehrte Gewicht darauf aufmerksam gemacht. Die Geschwulst wächst besonders im Anfange sehr langsam. Die Dauer des Wachstums schwankt zwischen 2—13 Jahren. Bisweilen bilden sich, wie schon erwähnt, gleichzeitig mehrere Knoten, die dann bei weiterem Wachstum allmählich in einander übergehen. Im Anfange ruft die Neubildung keine Formänderung des betroffenen Teils als höchstens eine mäßige Hervorwölbung hervor, erst wenn sie größer wird und sich im Hodensack ausbreitet, tritt eine deutliche Formänderung auf, das Glied verschwindet oft, und es ist dann weiter nichts sichtbar als eine nabelähnliche Öffnung, aus welcher der Urin abfließt. Häufig wird dadurch der Coitus unmöglich. Über die gespannte Haut des Hodensacks, die aber völlig frei beweglich und verschieblich über der Geschwulst bleibt, ziehen erweiterte Venen.

Der Hoden der kranken Seite ist zu diesem Zeitpunkte meist von der Fettmasse umwuchert und nicht mehr deutlich fühlbar, höchstens findet man an der hinteren oder vorderen Seite der Geschwulst eine etwas härtere Stelle, die auf Druck empfindlich ist; der Hoden der gesunden Seite dagegen ist leicht neben der Geschwulst zu fühlen.

Das Abtasten der Geschwulst verursacht keine Schmerzen; die Oberfläche ist zuweilen uneben und höckrig; die Consistenz des Tumors ist meist weich, bisweilen hat man deutliches Gefühl von Fluktuation, bisweilen sind infolge vermehrten Bindegewebes an einzelnen Stellen härtere Teile fühlbar. Die Geschwulst ist nicht durchscheinend, wenn nicht gleichzeitig etwa eine Hydrocele damit verbunden ist. Überall hat man absolute Dämpfung. Die Leistendrüsen und anderen benach-

barten Drüsen sind niemals angeschwollen. Das Allgemeinbefinden ist stets ein gutes.

Während im Anfange keinerlei subjektive Beschwerden vorhanden sind, wird der Tumor dagegen bei Größenzunahme lästig und unbequem, durch das oft erhebliche Gewicht entsteht Ziehen und ein Gefühl der Schwere besonders beim Gehen, das bisweilen fast unmöglich wird und dadurch erst den Kranken zum Arzte führt. Beim Liegen und Sitzen sind die Beschwerden gewöhnlich geringer.

Intrainguinale Lipome: Bei diesen ist die Symptomatologie teilweise ziemlich unsicher und die Diagnose infolgedessen oft so schwierig, daß erst die Operation Aufschluß darüber gibt (Fall Gross bei Gabryszewski referiert, wo vor der Operation eine eingeklemmte Hernia epiploica angenommen wurde).

Im allgemeinen bieten sich die intrainguinalen Lipome dar unter dem Bilde eines langgestreckten, cylindrischen Tumors, der der vorderen Wand des Leistenkanals anliegt. Ihre Consistenz ist immer weich, sie sind nicht in die Bauchhöhle verschieblich; überall ist völlige Dämpfung vorhanden, sie sind vollkommen undurchsichtig. In einzelnen Fällen kann man ihre obere Grenze abtasten, wenn sie sich nicht über den inneren Leistenring hinaus erstrecken. Sie zeigen im allgemeinen nicht die Neigung, sich stark zu vergrößern, sondern bleiben meist bei einer gewissen Größe stationär. Bisweilen zeigen sie Einklemmungserscheinungen, sie werden schmerzhaft, und man denkt leicht an einen eingeklemmten Bruch.

Diagnose: Bei der Diagnostik der Samenstrangslipome, die oft sehr schwer, ja unmöglich ist, muß man sich hüten vor Verwechslung mit Cysten, Brüchen, Varikocelen und der Elephantiasis des Skrotums.

Die großen Lipome des Samenstranges können infolge der oft vorhandenen Scheinfluktuation mit Cysten des Hodens verwechselt werden, besonders mit der Hämatocele und Abscеßen bei denen ebenfalls Undurchsichtigkeit neben Fluktuation vorhanden ist. Man muß deshalb bisweilen eine Probepunktion vornehmen.

Die übrigens äußerst seltenen Lipome der Tunica dartos des Hodensackes lassen stets den Samenstrang und Hoden frei; die elephantiastischen Verdickungen des Hodensackes unterscheiden sich dadurch, daß die Haut mit der Geschwulst fest verbunden ist, was beim Lipom des Samenstranges nie beobachtet wird.

Die Hernia epiploica entsteht viel plötzlicher und erreicht niemals einen größeren Umfang, außerdem entwickelt sie sich stets von oben nach unten.

Für den Unterschied von Hydrocelen und Haematocelen des Samenstranges gilt dasselbe wie von den gleichen Bildungen im Hodensack.

Infolge der Vergrößerung der Geschwulst, die bisweilen beim Aufstehen und Pressen beim Stuhlgang beobachtet wird, kann das Lipom mit einem Varix verwechselt werden, doch fallen letztere bei Druck sofort wieder zusammen.

Fibrome, Myome und Enchondrome zeichnen sich durch bedeutende Härte aus.

Bösartige Tumoren des Samenstranges endlich zeigen im allgemeinen eine viel schnellere Entwicklung als Lipome, ihre Oberfläche ist meist grobhöckrig, und sie können von Allgemeinsymptomen begleitet sein.

In manchen Fällen kann auch das Vorhandensein von Lipomen an anderen Körperstellen die Diagnose unterstützen.

Prognose: Dieselbe ist beim Lipom des Samenstranges gut, gerade wie bei anderen Lipomen. Die Gefahr einer Umwandlung in eine bösartige Geschwulst ist jedoch immer möglich, wenn sie auch bis jetzt noch nicht sicher beobachtet worden ist, vielleicht gehören sogar einige von den später erwähnten malignen Geschwülsten in dieses Gebiet.

Es soll deshalb auch eine kleine Geschwulst immer exstirpiert werden, zumal von vornherein niemals das Vorhandensein einer bösartigen Neubildung sicher auszuschließen ist.

Eine große Ausdehnung der Geschwulst könnte auch leicht einmal zur Geschwürsbildung der in ihrer Ernährung gestörten gespannten Haut führen.

Endlich ist infolge des Zuges am Bauchfell besonders durch die subserösen Geschwülste auch die Gefahr eines Leistenbruches vorhanden, zumal der Leistenkanal oft dabei erweitert ist.

## Fibrome.

Die Fibrome sind eine weit seltenere Erkrankung am Samenstrang als die vorher beschriebene Neubildung. Sie sind seit noch nicht allzulanger Zeit bekannt, die beiden ersten Beobachtungen stammen aus den Jahren 1854 und 1856.

In einer französischen, der einzigsten bis jetzt erschienenen Monographie der Samenstrangsfibrome von A. Bruneau und H. Condo de Satriano (19) sind neben einem selbstbeobachteten Fall nur noch 6 Fälle aus der Literatur aufgeführt. Ich werde zunächst über die 7 Fälle kurz berichten und im Anschluß daran über weitere 9 Fälle, die ich noch in der Literatur gefunden habe.

*Fall 11. Fergusson (20). Fibröser Tumor des Samenstranges.*

Jean C. . ., Pächter, 49 Jahre alt, wurde am 8. April 1856 wegen eines umfangreichen, höckrigen und scheinbar fluktuierenden Tumors des linken Hodensackes im Hospital aufgenommen. Derselbe war vor 10 Jahren zuerst bemerkt und bereits 1852 durch Fergusson operiert worden, er war nicht mit dem an der Unterseite der Geschwulst liegenden Hoden in Verbindung gewesen.

Nach 18 Monaten war das Rezidiv in der linken Schambeuge aufgetreten, zwei Monate später noch eine etwas tiefer gelegene Geschwulst. Diese beiden vergrößerten sich und verursachten durch ihr Gewicht ziehende Schmerzen. Bei der Aufnahme ist der linke Hodensack stark vergrößert, man kann deutlich zwei Geschwulstknoten erkennen, die Fluktuation zeigen. Die Geschwulst erstreckt sich in den Leistenkanal. — Operation am 17. Mai. Beim Durchschneiden der gewonnenen Geschwulst zeigt es sich, daß es sich um ein Fibrom handelt und nicht um eine Cyste, wie man vor der Operation angenommen hatte. Beide Geschwulstknoten enthielten nur fibröses Gewebe. Heilung.

*Fall 12. Poisson (Thèse 1858, referiert nach Bruneau et Condo).*

Ein 52jähriger Mann kam 1857 in die Behandlung von Ricord wegen einer Geschwulst im Hodensack. Der Umfang der Geschwulst betrug 28 cm. Die Geschwulst war gleichmäßig hart, in der Tiefe hatte man das Gefühl der Fluktuation. Der Tumor war undurchsichtig, es wurde eine Hämatocele diagnostiziert. — Operation. Es wird ein etwa faustgroßer Tumor aus dem Samenstrang herausgeschält, der von einer weißlichen Bindegewebshülle umgeben ist und an einem Stiele hängt. Eine taubeneigroße Cyste befindet sich am Kopf des Nebenhodens. Der Samenleiter geht eine Strecke von etwa 4 cm durch die Geschwulst. Auf dem Durchschnitt zeigt die Geschwulst perlmutterartige, gelblichweiße Farbe. Das Gewebe ist ziemlich zäh und knirscht unter dem Messer. Die mikroskopische Untersuchung ergibt sich kreuzende zellhaltige Faserbündel, an einzelnen Stellen findet sich grauweißliche Verfettung; die wenig zahlreichen Gefäße zeigen keine Veränderung. Dauernde Heilung.

*Fall 13. Tizzoni et Parona.*[1] *Tétanos après ablation d'un fibrolipome du cordon spermatique (referiert nach Bruneau et Condo).*

H. . ., 45 Jahre alt, Alkoholiker und Syphilitiker. In der rechten Skrotalhälfte findet sich eine etwa faustgroße Geschwulst, die sich allmählich vom äußeren Leistenring nach dem Skrotum zu entwickelt hatte. Der Hoden ist frei. — Ausschälung. Nach 13 Tagen Tod infolge von Tetanus. Die mikroskopische Untersuchung ergibt die typischen Faserbündelzüge der Fibrome mit Erweiterung der Lymphräume und Verdickung der Nervenscheiden.

*Fall 14. Ch. Andry.*[2] *(Referiert nach Bruneau et Condo).*

C. L. . ., Landwirt, 57 Jahre alt. In Behandlung genommen am 18. Oktober 1885 von Professor Poncet. 2 Jahre vorher Schlag gegen den rechten Hodensack ohne bemerkenswerte Folgen. Im Mai 1885 bemerkte Patient in der rechten Skrotalhälfte eine Geschwulst, nach wenigen Tagen trat eine ähnliche

[1]) Annali universali di Med. et Chir. Vol. CCXXXIX.
[2]) Gazette des Hôpitaux, 1887, p. 479.

Geschwulst unterhalb der ersten auf, diese beiden verschmolzen allmählich. Der linke Hoden ist deutlich fühlbar. Der übrige Hodensack ist von einer etwa kindskopfgroßen Geschwulst eingenommen, die völlig undurchsichtig und sehr hart ist. Keinerlei Beschwerden oder Schmerzen. Der durch Castration gewonnene Tumor ist sehr hart und zeigt makroskopisch die vollständigen Eigenschaften eines Fibroms. Der umwachsene rechte Hoden ist völlig gesund. Die mikroskopische Untersuchung zeigt, daß es sich um ein einfaches, reines Fibrom handelt.

*Fall 15. Lenoir.*[1] *Tumeur fibreuse du cordon* (*referiert nach Bruneau et Condo*).

Lenoir zeigte einen fibrösen Tumor, der seinen Sitz in dem mittleren Teil des Samenstranges gehabt hatte. Er war etwa innerhalb eines Jahres entstanden. Bei der Operation sah man, daß die Gefäße und Nerven vor und der Samenleiter hinter der Geschwulst gelegen waren, und derselbe mit dem Bindegewebe des Samenstranges zusammenhing.

*Fall 16. Létiévant.*[2] *Fibrome du cordon* (*referiert nach Bruneau et Condo*).

Von diesem Falle ist nur bekannt, daß es sich um eine fibrolipomatöse Geschwulst des Samenstranges handelte, die herausgeschält wurde und deren Träger an einer sich anschließenden Gangrän zu Grunde ging.

*Fall 17. Bruneau et Condo* (19). *Observation personelle.*

M. . ., Eugen, 45 Jahre alt, hatte vor 24 Jahren einen Hufschlag in die linke Weiche erhalten. Seit etwa 6 Monaten bemerkte er am äußeren Leistenring eine wallnußgroße Geschwulst, die sich in den Leistenkanal zurückbringen ließ, bei Anstrengung und Husten wieder hervortrat und die er deshalb für einen Bruch hielt; zeitweilig trug er dafür ein Bruchband. Bisweilen hatte er kolikartige und ziehende Schmerzen. Drei

---

[1]) Bulletin de la société de Chirurgie de Paris 1854—55, p. 344.

[2]) Mém. et comptes rendus société des sc. méd. de Lyon. 1854, p. 124 u. 126.

Monate später trat die größer gewordene Geschwulst mehr nach dem Hodensack herab und war nicht mehr in die Bauchhöhle zurückzubringen. Allmählich wurde sie durch ihr Gewicht lästig. Beim Eintritt ins Krankenhaus fand sich in der linken Schambeuge eine Geschwulst, die sich in den Hodensack hinab erstreckte und beim Husten das Gefühl des Anstoßens bot. Die darüber liegende Haut ist frei beweglich. Bei der Betastung ist die Geschwulst hart, von derber Consistenz, hat eine glatte Oberfläche; bei Druck ist sie unempfindlich, nicht reponierbar, Fluktuation ist nicht vorhanden. Der normale Hoden ist an der unteren Seite leicht fühlbar. Absolute Dämpfung und Undurchsichtigkeit. Leistendrüsen frei. Der Umfang beträgt 15 cm. Bei der Operation erwies sich die Castration als notwendig, da der Samenstrang innig mit der Geschwulst verwachsen war; der Hoden war völlig frei und gesund, der Leistenkanal stark erweitert. Rasche Heilung. Nach fünf Monaten noch völlig rezidivfrei. Der Tumor erwies sich als ein einfaches Fibrom, wie auch die mikroskopische Untersuchung bestätigte. Die Elemente des Samenstranges verloren sich in dem weißlichen Gewebe desselben, es waren nur noch kleine Höhlen als Reste des Samenleiters vorhanden, die mit einer serösen Flüssigkeit gefüllt waren.

*Fall 18. Dubois* (21). *Fibrome du cordon spermatique.*

Ein 65jähriger Flußschiffer hatte seit drei Jahren am linken Samenstrang eine langsam wachsende, jetzt faustgroße, harte, bewegliche und schmerzlose Geschwulst bemerkt, die er für einen Bruch hielt, da sie in den Leistenkanal sich fortsetzte. — Operation. Es wurde die Castration vorgenommen, da der Samenstrang ziemlich fest von der Geschwulst umgeben war. Der Hoden und Nebenhoden waren völlig gesund, die Geschwulst war nicht mit ihnen verwachsen, ebenso ließ sich auch der völlig erhaltene Samenleiter aus dem Tumor herauspräparieren. Die Geschwulst saß innerhalb der Tunica vaginalis communis, von der sie leicht zu trennen war. Es handelte sich nach der anatomischen Untersuchung um ein reines Fibrom, das aus den bindegewebigen Elementen des Samenstranges hervorgegangen war.

*Fall 19. Rhenter, M. J.* (22). *Volumineux tumeur du cordon* (*nach Referat*[1]).

Rhenter zeigte einen 15 kg schweren Tumor des Samenstranges, der sich innerhalb 15 Jahren neben einer Hernie entwickelt hatte; der Bruch war irreponibel geworden. Der Hoden war intakt geblieben. Das Peritoneum bedeckte das obere Viertel der Geschwulst; sie besteht zumeist aus hartem, weißlichen, fibrösen Gewebe von gleichmäßiger Consistenz mit einer faustgroßen, den Hoden umgebenden Cyste am unteren Pole, wohl einem Erguß in den Rest der Tunica vaginalis.

*Fall 20. Gauthier* (23). *Fibrome énorme des bourses* (*nach Referat*[2]).

Es handelt sich um ein 12 Pfund schweres Fibrolipom, das innerhalb 9 Jahren vom Samenstrang aus entstanden war. Ausschälung. Heilung.

*Fall 21. Curling* (7). *Nach Kocher referiert.*

Curling hat bei einem 51jährigen Individuum die Exstirpation eines mit der Tunica vaginalis communis des Samenstranges verwachsenen Fibroms ohne Verletzung des Samenstranges mit gutem Erfolge gemacht.

*Fall 22. Spanton* (24). *Tumour of spermatic cord.*

Hospitalbericht über ein Fibrom des Samenstranges entfernt von einem 15jährigen Töpferlehrling. Heilung. Einige Monate vor der Aufnahme geringe Anschwellung in der rechten Schambeuge, die in das Skrotum herabreichte, zeitweises Verschwinden im Leistenkanal, bei Husten und Anstrengungen kam die Geschwulst wieder hervor; sie wurde für eine Netzhernie gehalten, zumal sie eines Tages unter Auftreten von großen Schmerzen und Stuhlverstopfung nicht mehr zurückzubringen war. Bei der Aufnahme war der rechte Hodensack entzündet und ödematös, der Hoden war nicht fühlbar. Die sofort vorgenommene Operation ergab eine etwa taubeneigroße, knorpelharte, bis zum äußeren Leistenring reichende Geschwulst, die innerhalb des Samenstranges lag. Das Unterhautzellgewebe über der Geschwulst war zum Teil etwas brandig infolge Er-

[1]) Soc. des sciences médicales de Lyon. 1908.
[2]) Ann. de malad. des org. gén.-urin. Nr. V, p. 553.

nährungsstörung durch das Zusammenpressen der Blutgefäße durch den Tumor. Histologisch bestand die Geschwulst aus dichtem Bindegewebe.

*Fall 23. Holmes, T.* (25). *Fibrous tumour of the scrotum.*

Am 2. Juni 1868 wurde ein 51jähriger Mann mit einer etwa kokusnußgroßen Geschwulst des rechten Hodensacks aufgenommen. Vor 33 Jahren hatte der Patient den Beginn der Geschwulst als einen kleinen Knoten über dem rechten Hoden bemerkt, in der letzten Zeit war sie schneller gewachsen und hatte ihm Beschwerden verursacht. Der Hoden lag frei unterhalb der Geschwulst. Der Tumor war undurchsichtig, größtenteils ziemlich hart, an einigen Stellen etwas weicher, der äußere Leistenring war nicht überschritten. — Die Geschwulst wurde mit dem Hoden zusammen wegen Befürchtung des etwaig bösartigen Charakters entfernt. Schnelle Heilung. Die Geschwulst war innerhalb der Tunica vaginalis gelegen; die Gebilde des Samenstranges liefen hinter der Geschwulst und standen durch Bindegewebszüge mit ihr in Verbindung. Auf dem Durchschnitte zeigte der Tumor eine grauweißliche Farbe, durchsetzt mit glänzenden Streifen nach allen Richtungen hin. In der Mitte war er etwas weißer. Der Hoden war völlig gesund. Die mikroskopische Untersuchung ergab, daß die Geschwulst fast ganz aus fibrösem Gewebe bestand, manche Gewebszüge waren deutlich, andere etwas undeutlicher mit Fetttröpfchen besetzt.

*Fall 24. Marnoch* (26). *Tumor des Samenstranges*[1]. (*Nach Referat.*)

Ein 63jähriger Mann erlitt eine Verletzung durch einen Stier in die linke Weiche, es trat eine Schwellung auf, die bald zurückging. Einige Monate später bildete sich eine haselnußgroße harte Schwellung oberhalb des äußeren Leistenringes, sie wurde immer größer und verursachte dadurch Schmerzen. Bei der Operation fand sich ein Tumor, der durch einen schmalen Stiel mit dem Samenstrang verbunden war. Mikroskopisch erwies er sich als ein stellenweise myxomatös degeneriertes Fibrom.

---

[1]) Scottish Med. and Surg. Journ. Juli 1899.

*Fall 25. Morell-Lavallé* (7). *Nach Kocher referiert.*

Bei einem 18jährigen Steinhauer wurde eine innerhalb 10 Jahren zu der Größe zweier Fäuste entwickelte Geschwulst operiert, die sich als ein myxomatös umgewandeltes Fibrom erwies.

*Fall 26. Ehrendorfer* (27). *Aus der Billrothschen Klinik.*

Bei einem 57jährigen Mann war binnen $^1/_4$ Jahr am linken Samenstrang eine hühnereigroße, harte Geschwulst entstanden. Bei der Exstirpation zeigte es sich, daß der Tumor nahe dem Leistenkanal an der Tunica vaginalis communis nur mit einem dünnen Stiel aufsaß. Die Geschwulst war auf dem Durchschnitte grauweiß, von zahlreichen, weißlich glänzenden Faserzügen durchsetzt, welche förmliche Läppchen begrenzten. Außer derben, breiten, oft mattenartig verflochtenen Faserzügen waren junge spindelige Elemente in großer Menge nachzuweisen. Der Tumor stellte nach Ehrendorfer ein sogenanntes plexiformes Fibrom mit stellenweise myxomatös ähnlichem Zwischengewebe dar, dessen verhältnismäßig rasches Wachstum er durch die Anwesenheit einer reichlichen Menge junger Zellen erklärt.

Außer den aufgeführten Fällen sind noch in Kochers Buche einige weitere Fibrome erwähnt, doch sind die daselbst angeführten Tatsachen zu spärlich, um sie verwerten zu können, auch war es mir nicht möglich, in der Literatur über diese Fälle weiteres Material zu erlangen.

Aus den vorliegenden 16 Fällen will ich versuchen, einiges über die Pathologie, Symptome und Diagnose der Samenstrangsfibrome zu sagen.

Pathologische Anatomie: Fibrome des Samenstranges sind aus kreisförmig angeordneten oder sich kreuzenden Bindegewebszügen bestehende Geschwülste, die innerhalb des Samenstranges wahrscheinlich aus dem lockeren Zwischenbindegewebe zwischen den beiden Scheidenhäuten entstehen. — Englisch (5) sieht als Ausgangspunkt ihrer Entwicklung die Rektorzickschen

Bindegewebsanhänge der gemeinsamen Scheidenhaut des Samenstranges an. — Sie entwickeln sich stets innerhalb der gemeinsamen Scheidenhaut.

Ihre Entstehung können sie im Verlaufe des ganzen Samenstranges nehmen, und man könnte auch hier je nach dem Ausgangspunkte von extrainguinalen und intrainguinalen Fibromen sprechen. Beide Formen gehen jedoch ständig in einander über und zeigen so wenig spezifische Unterschiede, daß ich von einer solchen Einteilung absehen will. Kocher teilt sie in drei Unterarten ein nach ihrer Beziehung und Verhalten zu der Umgebung speziell der Scheidenhaut. Ich kann mich aber dieser Einteilung nicht anschließen, zumal mir für seine dritte Art jedes Beispiel fehlt, und ich auch die zweite Art (Verwachsung mit den Scheidenhäuten) nur bedingt anerkennen kann, da sich diese Verwachsungen, wenigstens in den von mir aufgefundenen Fällen, stets leicht trennen ließen.

In der Mehrzahl der Fälle bildet sich ein Knoten, nur in den Fällen von Fergusson und Audry waren zwei Geschwulstknoten vorhanden. Der Umfang dieser Geschwülste ist sehr verschieden, bisweilen können sie weit über Kindskopfgröße erreichen, ihr Gewicht kann bis 30 Pfund (Rhenter) betragen.

Während ihres Wachstums können sich die Fibrome auf den Samenstrang selbst beschränken, oder sie wachsen ebenso wie die Lipome nach unten und können Hoden und Nebenhoden umgeben, wobei diese Gebilde, die stets unverändert bleiben und leicht aus der Geschwulst zu schälen sind, an den unteren Pol zu liegen kommen. Ferner können sie sich ebenfalls durch den äußeren Leistenring in den Leistenkanal verbreiten und auch ins Becken selbst eintreten. Die im Leistenkanal entstehenden Fibrome nehmen den umgekehrten Weg.

Die Fibrome sind stets von einer Bindegewebshülle umgeben. Die Consistenz ist derb, zuweilen knorpelhart, in einigen Fällen sind sie weicher und können sogar auch scheinbare Fluktuation vortäuschen, meist handelt es sich dabei um Fibrome, die eine ödematöse Durchtränkung in den erweiterten Zwischengewebsräumen aufweisen. Die Oberfläche ist glatt, niemals sind Verwachsungen mit der Haut vorhanden. Das Venennetz der Umgebung ist erweitert. Beim Durchschneiden ist oft Knirschen vorhanden.

Die Schnittfläche zeigt ein sehnigglänzendes, perlmutterartiges, weißes bis grauweißes Aussehen. In manchen Fällen können sie erweichen und verfetten. Der Gefäßreichtum ist sehr verschieden, die Lymphräume oft erweitert.

Für ein gleichzeitiges Vorkommen von Fibrom mit anderen Neubildungen, soweit es sich nicht um Mischgeschwülste handelt, habe ich nur das eine Beispiel von gleichzeitiger Hydrocele bei Rhenter gefunden.

Der Samenstrang kann im Gegensatz zu seinem Verhalten bei den Lipomen eine enge Vereinigung mit dem Fibrom eingehen (Fall 17). Der Samenleiter geht dann in die Neubildung auf und es finden sich dann nur noch einige unregelmäßige mit seröser Flüssigkeit gefüllte Hohlräume als Reste desselben.

Die Aetiologie der Fibrome deckt sich vollkommen mit dem an derselben Stelle bei den Lipomen Gesagten.

Das Fibrom scheint hauptsächlich eine Erkrankung des höheren Alters zu sein, die meisten Fälle betreffen Männer, die bereits das 45. Lebensjahr überschritten haben, nur in den beiden Fällen von Spanton und Morell-Lavallé handelt es sich um jüngere Menschen von 15 beziehentlich 18 Jahren.

Die 16 aufgeführten Fälle betreffen alle Personen, bei denen die Geschwulst durch eine Operation entfernt wurde; in allen Fällen war die Geschwulst einseitig, eine Bevorzugung einer Seite läßt sich auch bei den Fibromen nicht feststellen.

Symptome: Die Fibrome des Samenstranges zeigen in vieler Hinsicht den gleichen klinischen Charakter wie die Lipome dieser Gegend.

Die Neubildung entwickelt sich meist außerordentlich langsam und unbemerkt, die Dauer ist bis zu 33 Jahren (Fall 23) angegeben.

Die Geschwulst verursacht ihrem Träger meist keine Schmerzen, erst durch ihren größeren Umfang und Gewicht wird sie ihm lästig und ruft die gleichen Beschwerden wie die Lipome hervor.

Die Haut ist stets frei beweglich über der Geschwulst. Das Abtasten der Geschwulst ist völlig schmerzlos, die Oberfläche ist glatt. Der Hoden zeigt ebenfalls das gleiche Verhalten wie bei den Lipomen.

Die Consistenz ist meist sehr hart, nur in einzelnen Fällen etwas weicher, bisweilen kann sogar das Gefühl der Fluktuation vorhanden sein. Man findet stets Lichtundurchlässigkeit und absolute Schalldämpfung.

Die benachbarten Drüsen sind immer frei. Das Allgemeinbefinden ist stets gut.

Infolge des Druckes, den die Geschwulst auf die Umgebung beim Wachsen verursacht, kann es zu lokaler Drucknekrose kommen.

Bei den vom Leistenkanal aus entstehenden Geschwülsten können die Symptome eines Bruches vorhanden sein.

Rezidiv ist in einem Falle beobachtet worden.

Diagnose: Bei den Samenstrangsfibromen sind Verwechslungen hauptsächlich mit Hernien oder anderen Neubildungen dieser Gegend möglich, weniger leicht mit cystischen Gebilden, von denen sie sich meist durch ihre Lichtundurchlässigkeit und Härte unterscheiden, eventuell muß aber auch hier die Probepunktion zur Sicherung der Diagnose herangezogen werden.

Die Unterscheidung von Hernien und Fibromen besonders den intrainguinalen ist oft unmöglich, und gibt erst die Operation Aufschluß darüber.

Von den Lipomen unterscheiden sie sich meist durch ihre bedeutendere Härte, von den bösartigen Geschwülsten durch das langsame Entstehen, die meist glatte Oberfläche und das gute Allgemeinbefinden. Von den Myomen und Enchondromen dagegen sind sie nur durch die mikroskopische Diagnose zu trennen.

Prognose: Dieselbe ist stets günstig; sie sind operiert stets rezidivfrei bis auf den einen Fall von Fergusson, bei welchem aber die mikroskopische Diagnose etwas mangelhaft ist, sodaß man bei diesem Fall auch an eine eventuelle maligne

Umwandlung denken könnte. Im übrigen gilt auch bei den Samenstrangsfibromen das bei den Lipomen Gesagte.

Die beiden Todesfälle infolge Tetanus und Gangrän kommen hierbei nicht in Betracht, sondern fallen auf das Konto der vorantiseptischen Zeit.

## Myome und andere gutartige Neubildungen.

Die hier zu beschreibenden Neubildungen bieten nur ein geringes klinisches Interesse, da sie nur als einzelne Fälle beobachtet wurden, und zum Teil auch noch die Berichte über dieselben sehr mangelhaft sind. Ich kann infolgedessen kein ausführliches Bild ihrer Symptome, Pathologie und Diagnose geben, doch will ich sie der Vollständigkeit halber hier mit anführen.

*Fall 27. Trélat* (28). *Myome du cordon*[1]. (*Referiert bei Deroyer.*)

Trélat beobachtete diese Geschwulst bei einem Knaben, der 18 Monate vorher einen Stoß gegen den Hodensack erhalten hatte. Seit einiger Zeit bekam er eine Schwellung und Schmerzhaftigkeit des Hodensacks. Es wurde an Tuberkulose oder Neubildung gedacht. Bei der Operation fand sich die Scheidenhaut mit dem übrigen Bindegewebe ziemlich fest verwachsen, sodaß man zunächst an eine entzündliche Neubildung dachte. Die mikroskopische Untersuchung jedoch zeigte, daß es sich um ein Myom des Samenstranges handelte. Der Hoden war gesund, nur die Gefäße am Hilus waren erweitert, der Nebenhoden war etwas atrophisch. Die glatten Muskelfasern des Samenleiters waren an seiner Austrittsstelle aus dem Nebenhoden ziemlich beträchtlich vermehrt und bildeten eine richtige Geschwulst, ebenso waren auch die Muskelfasern der Venen und Arterien beträchtlich vermehrt, auch in der Tunica albuginea fanden sich glatte Muskelfasern.

---

[1]) Journal de médécine et de chirurgie pratiques, 1880, p. 259.

*Fall 28. Cernezzi* (29). *Fibroleiomioma di una vena del plesso spermatico posteriore*[1]. (*Nach Referat.*)

Cernezzi exstirpierte bei einem 60jährigen Mann eine schließlich 200 g schwere, birnengroße Geschwulst mitsamt dem zugehörigen Hoden. Patient war auf den Hodensack gefallen, und im Verlauf einiger Wochen war im linken Samenstrange eine kleine, runde, ziemlich harte Geschwulst entstanden, die bei längerem Stehen ziehende Schmerzen verursachte. Die anatomische Untersuchung ergab ein Fibroleiomyom, dessen Ausgangspunkt die Muskelschicht einer dem hinteren Plexus spermaticus angehörenden Vene war.

Weitere Fälle über Myome des Samenstranges habe ich in der Literatur nicht finden können.

Myome sind Geschwülste, an deren Aufbau sich wesentlich neugebildete Muskelfasern beteiligen. Die Anwesenheit derartiger Geschwülste am Samenstrang kann nicht überraschen, da ja muskuläre Elemente hier ziemlich reichlich vorhanden sind. Als Ausgangspunkte kommen für die beiden Fälle je einmal die glatten Muskelfasern des Samenleiters und die der Gefäße in Betracht. Es könnten aber auch von dem Musculus cremaster solche Geschwülste ausgehen.

Im übrigen zeigen sie fast das gleiche Verhalten wie die Fibrome des Samenstranges, von denen sie auch, wie schon gesagt, diagnostisch nicht ohne das Mikroskop zu trennen sind.

Bemerkenswert für ihre Aetiologie ist noch, daß sie sich wenigstens bei den beiden aufgeführten Fällen im Anschluß an ein Trauma entwickelt haben.

Die Myome des Samenstranges scheinen keine bedeutende Größe zu erreichen und weichen darin etwas von den übrigen Neubildungen ab.

Englisch gibt in einer Besprechung der Myome des Samenstranges an, daß sie im Gegensatz zu den anderen Geschwülsten öfters von neuralgischen Schmerzen begleitet sind, die nach den Leisten oder den Nieren ausstrahlen. Leider

[1]) Gazz. degli ospedali et delle clin. Mailand 1903.

gibt er kein Beispiel dafür an. Vielleicht ist in dem Falle von Trélat die angegebene Schmerzhaftigkeit derartig zu deuten.

Über das Vorkommen von Enchondromen am Samenstrang, das von Koenig, Englisch und Kocher erwähnt wird, ist es mir nicht gelungen, in der mir zur Verfügung stehenden Literatur irgendwelche näheren Angaben zu finden, als daß Kocher eines gelappten Enchondroms mit Knochenablagerung Erwähnung tut, das vom Samenstrang ausgegangen sein soll. Alle übrigen Fälle, die ich als Samenstrangsenchondrome angeführt gefunden habe, waren entweder vom Hoden weiter gewuchert oder als metastatische Tumoren anzusehen.

Ebenso war es mir nicht möglich, Beispiele für das Vorkommen von reinen Myxomen zu finden. In allen aufgefundenen Fällen handelte es sich stets um Mischgeschwülste mit Lipomen, Fibromen oder Sarkomen. Ich habe dieselben auch unter diesen betreffenden Abteilungen mit angeführt. Der myxomatös entartete Teil der betreffenden Geschwulst ist in seiner Consistenz zäh-weich und fühlt sich gallertig an.

Endlich will ich hier noch kurz über zwei Fälle von Geschwülsten des Samenstranges berichten, die ich bei Durchsicht der Literatur gefunden habe, und die mir ob ihres äußerst seltenen Vorkommens in dieser Gegend erwähnenswert scheinen.

*Fall 29. Pilliet, A. H.* (30). *Névrome plexiforme du cordon inguinal.*

Pilliet zeigte ein ihm von Dr. Reclus überlassenes Präparat, welches von dem Samenstrang eines jungen Menschen stammte. Es hatte einen Umfang von 22 cm und war 7 cm lang und bot sich als ein Bündel kleiner knotiger Stränge dar. Beim Versuch, die Stränge von einander zu trennen, sah man, daß sie unter einander verbunden waren und die Knoten noch

mehr hervortraten, als man beim ersten Anblick geglaubt hätte. Auf dem Durchschnitt sah jeder dieser verschiedenartig umfangreichen Stränge aus wie ein Geflecht von zahlreichen Gefäßen, die in Bindegewebe eingelagert sind. Der Samenleiter, deutlich erkennbar an seinem Epithel und der Anordnung seiner Muskelschichten, nahm die Mitte der Geschwulst ein, um ihn herum waren erst kleine Stränge, mehr nach außen größere gelagert. Bei der mikroskopischen Untersuchung speziell der kleineren Stränge fand Pilliet, daß jeder dieser Stränge eine verdickte Nervenscheide hatte, die ihn von dem umgebenden Bindegewebe trennte, und Remaksche Fasern und sternförmige Zellen enthielt. Es handelte sich um ein Ranken- oder plexiformes Neurom des Samenstranges.

An die Anführung dieser im ganzen als besonders in dieser Gegend seltenen Art von Geschwulstbildung, die noch dazu für eine derartige Neubildung recht umfangreich war, will ich noch die zweite ebenso eigenartige und besonders durch ihre Symptome interessante Geschwulst anschließen.

*Fall 30. Chirault, A.* (31). *Neurom des Samenstranges*[1]. (*Nach Referat.*)

Es handelte sich um eine spindelförmige Geschwulst des Samenstranges, deren Betasten beim Patienten Bewußtseinsverlust und Anfälle mit Schmerzäußerungen während der Aura hervorrief verbunden mit linksseitigem Hodentanz. Die entfernte Geschwulst erwies sich als ein Neurom des Samenstranges.

Es ist mir nicht möglich auf Grund vorstehender beider Fälle eine größere Abhandlung über derartige Geschwülste am Samenstrange zu geben, da die diesbezüglichen näheren Angaben fehlen beziehentlich im zweiten Falle der Originalartikel nicht zu erlangen war.

Für die Möglichkeit des Vorkommens solcher Geschwülste am Samenstrange ist ja in den reichlichen nervösen Elementen des Samenstranges genügend Ausgangsmaterial vorhanden.

---

[1]) La Presse Méd. Nr. 42. 1900.

2. Teil.

# Bösartige Neubildungen.

In der Abteilung der malignen Geschwülste werde ich die beiden Arten von Neubildungen anführen, die zwar klinisch dasselbe Bild geben, aber in ihrem anatomischen Aufbau sich unterscheiden.

1) Die Sarkome und die mit ihnen zusammen vorkommenden Mischgeschwülste.
2) Die epithelialen Geschwülste.

Freilich will ich gleich hier bemerken, daß die Beobachtungen von Carcinomen des Samenstranges äußerst selten sind und auch die wenigen Fälle einer sicheren mikroskopischen Nachprüfung ermangeln. Ich werde mich deshalb bei diesen Fällen lediglich darauf beschränken, sie anzuführen, ohne ihnen weiteres hinzuzufügen.

## Sarkome und Mischgeschwülste.

Unter den Neubildungen des Samenstranges sind die sarkomatösen Geschwülste nach den Lipomen die am häufigsten vorkommenden.

Man findet die Sarkome oft als rein sarkomatöse Neubildung, oft kombiniert mit Lipomen, Fibromen, Chondromen und Myxomen. Ich werde auch diese Formen mit hier besprechen, zumal sie meist erst durch die histologische Diagnose von einander geschieden werden können.

Über diese Geschwulstbildungen des Samenstranges ist bis jetzt noch keine zusammenhängende Darstellung in Deutschland erschienen, nur eine einzigste französische von Deroyer (28), die mehrere Fälle von Sarkomen bringt, deren Einteilung ich mich aber nicht anschließen kann.

Bevor ich über die Pathologie, Aetiologie usw. der Neubildung spreche, will ich zuerst die in der Literatur aufgefundenen Beobachtungen folgen lassen.

*Fall 31. Eigene Beobachtung.*

Über diesen Fall habe ich bereits im Anfange der Arbeit ausführlich berichtet.

*Fall 32. Herfarth, Willy* (32). *Myxo-Chondro-fibro Sarkom des Samenstranges.*

Ein 74jähriger alter Mann hatte vor ungefähr 20 Jahren eine etwa erbsengroße Geschwulst im rechten Hodensack bemerkt, die sehr langsam wuchs und beim Eintritt in die Klinik die Größe eines Kindskopfes erreicht hatte und die rechte Hälfte des Skrotums einnahm.

Die Palpation ergab eine derbe, etwas elastische Beschaffenheit der Neubildung. Am unteren Pol lag ein weich anzufühlender, bei Betastung schmerzhafter Tumor.

Die Exstirpation ergab einen 1340 g schweren Tumor mit bis taubeneigroßen prominierenden Höckern. Die Geschwulst war zumeist derb, an einigen Stellen etwas weicher, teilweise war sogar Fluktuationsgefühl vorhanden. Der normale Hoden lag an der Basis, über die hintere Circumferenz zog als ein derber, fester Strang das mit der Geschwulst eng verwachsene Vas deferens.

Auf dem Durchschnitt zeigte sich die Geschwulst aus einem rötlichen, nur an einzelnen Stellen derben, sonst ziemlich weichen Gewebe bestehend, das, entsprechend den fluktuierenden Stellen, mit dickflüssiger, grünlicher, gallertiger Masse gefüllte Höhlen einschließt.

Mikroskopisch bestanden die härteren Teile der Geschwulst aus einer teils homogenen, teils dichten, derbe Stränge bildenden Grundsubstanz, die eine mäßige Menge von Zellen mit länglich ovalen Kernen in sich schloß. Letztere erschienen von einer hellen Kapsel umgeben. In diesem Gewebe lagen zerstreut zahlreiche Bezirke, deren Grundsubstanz einen mehr faserigen Bau zeigte, während die Kerne, meist in Reihen angeordnet, eine mehr spindelförmige Gestalt hatten. Der Über-

gang von diesen makroskopisch härteren Partien zu den weicheren fand ziemlich plötzlich statt. Letztere hatten einen großen Reichtum von spindelförmigen, bald mehr rundlichen Kernen, die ohne bestimmte Anordnung in einer Grundsubstanz lagen, die im ganzen aus stark wellig verlaufenden, etwas derben, sich untereinander kreuzenden Bindegewebsfasern bestanden. Letztere bildeten jedoch kein festeres Gewebe und lagen nicht nahe nebeneinander, sondern erschienen an einzelnen Stellen durch ein schleimartiges Zwischengewebe, in dem man neben den Bindegewebsfasern auch hin und wieder sich verästelnde Zellen erkannte, von einander getrennt.

Über das weitere Schicksal des Patienten fehlen leider die Angaben.

*Fall 33. Funk, Wilhelm* (33). *Über ein Fibrosarkom des Samenstranges.*

Bei einem stets gesunden 76jährigen Manne hatte sich innerhalb von 6 Jahren eine zuletzt etwa kindskopfgroße Geschwulst im rechten Hodensack entwickelt. Wegen eingetretener Beschwerden infolge der Größe des Tumors wurde die Ausschälung der Geschwulst vorgenommen, wobei sich ergab, daß dieselbe vom Samenstrang und nicht von dem gesund gebliebenen Hoden ausging. Das Gewicht betrug ca. 10 Pfund.

Die Oberfläche war grobknollig. Am unteren Rande fand sich stark ödematös gequollenes Bindegewebe von leicht schleimiger Beschaffenheit. Der Durchschnitt der Geschwulst zeigte im Zentrum eine über Handfläche große erweichte Partie, außerdem fanden sich viel Kalkablagerungen.

Der mikroskopische Befund ergab neben größtenteils faserreichem Bindegewebe stellenweise die Struktur eines Spindelzellensarkoms mit Gruppen von Riesenzellen; in den sarkomatösen Abschnitten fanden sich Knochenbälkchen, indem die faserige Grundsubstanz allmählich in eine homogene überging, während die Zellen in kleine zackige Räume derselben eingelagert zu Knochenkörperchen wurden; diese letzteren Partien waren verkalkt.

5 Monate nach der Operation ging der Patient unter dem Bilde einer heftigen Bronchopneumonie ein. Bei der Sektion fand sich im Oberlappen der linken Lunge ein großer Ge-

schwulstknoten und mehrere kleine im Unterlappen. Der makroskopische und mikroskopische Befund ergab ebenfalls das Bild eines Osteosarkoms, also Metastasen des am Samenstrang primär aufgetretenen Tumors.

*Fall 34. Deroyer, A.* (28). *Sarcome du cordon inguinal.*

Der 44jährige Patient stammte von gesunden Eltern, außer Typhus als Kind und einem chronischen Darmkatarrh seit etwa 20 Jahren keine Krankheiten. Vor zwei Jahren trat infolge einer heftigen Anstrengung eine linksseitige Hernie auf, seit drei Jahren zeitweise ohne ersichtliche Ursache nach dem Kreuzbein ausstrahlende Schmerzen.

Vor etwa acht Monaten konstatierte der Patient zufällig 4 cm oberhalb des linken Hodens im Bereich des linken Samenstranges eine etwa haselnußgroße, nicht schmerzhafte Geschwulst mit unebener Oberfläche, die er für einen Bruch hielt und unter sein Bruchband schob. Anfangs langsames, seit zwei Monaten rascheres Wachsen.

Beim Eintritt ins Krankenhaus war die Haut über der Geschwulst völlig frei beweglich. Beide Hoden waren frei fühlbar und von normaler Empfindlichkeit. Oberhalb des linken Hodens fand sich ein etwa zweifaustgroßer, nicht reponierbarer Tumor, der bis zum Becken reichte. Die Consistenz war sehr hart, nur in der unteren Partie etwas weicher, die Erhabenheiten der unregelmäßig gestalteten Oberfläche waren besonders hart. Es war Lichtundurchlässigkeit vorhanden. Beim Husten kein Gefühl des Anstoßens. Die Betastung war schmerzlos. Die Leistendrüsen nicht geschwollen. — Operation. Der Hoden mußte, da er Verwachsungen mit der Neubildung zeigte, mit entfernt werden, im übrigen war der Tumor gegen die Umgebung abgegrenzt. Der Samenstrang war in die Geschwulst fest eingebettet. Der Leistenkanal mußte eröffnet werden, da aus Fett bestehende Geschwülste als Fortsätze der Haupt-Geschwulst in ihn hineinragten. Der Patient verließ das Krankenhaus völlig geheilt.

Der herausgeschälte Tumor war etwa zwei Faust groß, grobhöckrig. An der unteren Partie fand sich der mit der Geschwulst zusammenhängende Hoden und Nebenhoden, der nicht erkrankt zu sein schien und noch nicht atrophiert war, die

mikroskopische Untersuchung bestätigte dies auch. Der Samenstrang war nicht aus der Geschwulst herauszupräparieren. Auf der Schnittfläche zeigte der Tumor an der Peripherie eine rötliche Farbe und enthielt zahlreiche Gefäße, das Zentrum war hart und perlmutterartig glänzend.

Die mikroskopische Untersuchung ergab spindelförmige Zellen mit großen ovalen und länglichen Kernen, die konzentrisch um die zahlreichen erweiterten Gefäße angeordnet waren, in der Partie über dem Nebenhoden fanden sich stark vermehrte Muskelfasern rings um die Gefäße; in den mittleren Partien fand sich beginnende Nekrose. D. erklärt den Tumor für ein Spindelzellensarkom vaskulären Ursprungs.

*Fall 35. Le Noir* (34). *Sarcome du cordon spermatique.*

Die vorgezeigte Geschwulst stammte von einem Patienten, der wegen einer Geschwulst des linken Samenstranges operiert worden war. Vor etwa 15 Monaten hatte der Kranke bemerkt, daß der linke Hoden etwas aufwärts nach dem äußeren Leistenring zu stieg, er schien eine unebene Oberfläche zu haben und etwas vergrößert zu sein. Innerhalb eines Jahres entwickelte sich in der linken Schambeuge eine schmerzlose Geschwulst nach dem Leistenkanal zu. Nach weiteren vier Monaten vergrößerte sich der Hodensack; eine Punktion ergab etwas gelbliche Flüssigkeit; eine spätere Punktion etwa ein Glas reines Blut. — Die Untersuchung des Patienten beim Eintritt in das Krankenhaus ergab in dem vergrößerten Hodensack einen weichen, fluktuierenden Tumor, der nicht durchscheinend war. Über die Haut zogen erweiterte Venen. In Höhe der Leistenbeuge, etwas unterhalb des äußeren Leistenringes, fand sich eine etwas härtere, nicht fluktuierende Masse.

Der herausgeschälte Tumor zeigte die verdickte Tunica vaginalis, angefüllt mit Blutkoagula, darüber findet sich eine derbe, harte Neubildung. Die mikroskopische Untersuchung ergab die Anwesenheit von großen, spindelförmigen Zellen, auf Grund deren Anwesenheit die Diagnose Sarkom gestellt wurde.

*Fall 36. Morestin, II.* (35). *Fibro-sarcome à myéloplaxes du cordon spermatique.*

Ein 58jähriger Korbmacher wurde im Krankenhaus wegen einer großen Geschwulst im linken Hodensack aufgenommen,

deren Vorhandensein 18 Monate vorher festgestellt worden war. Der Kranke hatte früher einmal an sehr entwickelter Varikocele gelitten. Eines Tages bemerkte er ganz zufällig eine harte, etwa taubeneigroße Geschwulst im linken Hodensack. Sie wuchs sehr schnell und belästigte ihn durch ihren Umfang und ihr Gewicht. Seit einigen Wochen fühlte sich der bis dahin ziemlich gesunde Mann — er war etwas Emphysematiker — in seinem Allgemeinbefinden etwas gestört, wurde kränklich und magerte ab. Der sehr beträchtliche Tumor des linken Hodensackes, der bis zur Mitte des Oberschenkels herabhing, bestand aus zwei Teilen; der größere untere Teil, der den deutlich fühlbaren Hoden enthielt, zeigte deutliche Fluktuation und Lichtdurchlässigkeit, der obere Teil über der linken Leistenbeuge zeigte einen zwei Faust großen, sehr harten, glatten Tumor, der in den Leistenkanal hineinragte. Die Drüsen der Nachbarschaft waren frei.

Die Operation, bei welcher der völlig gesunde Hoden und Nebenhoden mitentfernt wurde, ergab eine Geschwulst, die innerhalb der Elemente des Samenstranges lag und in den Leistenkanal eindrang, aber nicht mit ihm verwachsen war, die Geschwulst reichte bis ans Peritoneum hinauf. Nach drei Monaten ging der Patient unter kachektischen Erscheinungen ein, leider durfte die Sektion nicht vorgenommen werden.

Die gewonnene Geschwulst war sehr hart, knirschte unter dem Messer. Auf dem Durchschnitt war sie weißlich, ziemlich homogen und enthielt eine etwa eigroße Cyste.

Die mikroskopische Untersuchung ergab, daß es sich um ein Fibrosarkom mit zahlreichen Knochenmarkzellen handelte, das außerordentlich reichlich Gefäße enthielt.

*Fall 37.* *Walsham, W. J.* (36). *Myxo-sarcoma of the spermatic cord.*

Die vorgezeigte Geschwulst wurde von einem 13 Monate alten Kinde entfernt; die Mutter hatte die Geschwulst vor sechs Monaten bemerkt; in den letzten vier Wochen war sie schnell gewachsen. Zuletzt war sie etwa apfelsinengroß und nahm den inneren Teil der Schambeuge ein. Sie war von glatter Oberfläche, kugelartig, umschrieben, elastisch, undurchsichtig und bot das Gefühl einer stark gespannten Cyste; sie war gut

beweglich und hing an dem Samenstrang fest. Die darüber liegenden Venen waren erweitert. Das Allgemeinbefinden des Kindes war gut und es schien keinen Schmerz zu leiden. Eine Probepunktion ergab keine Flüssigkeit.

Bei der Operation war die Geschwulst leicht von den Geweben des Skrotums zu trennen, doch mußte der Hoden wegen der festen Verbindung des Samenstranges mit der Geschwulst mit entfernt werden. Heilung. Nach einem Jahre noch völlig rezidivfrei.

Die Geschwulst, welche an ihrem unteren Ende mit dem völlig gesunden Hoden und Nebenhoden durch ein etwa 2 cm langes Stück des Samenstranges verbunden war, war von ovaler Form und von einer Bindegewebskapsel umgeben, die W. für die Tunica vaginalis hält. Die Geschwulst hatte eine glatte Oberfläche, war von fester Consistenz und gelblich weißer Farbe; auf dem Durchschnitte zeigte sie eine homogene, an einzelnen Stellen eine undeutliche faserige Struktur.

Mikroskopisch bestand die Geschwulst größtenteils aus Schleimgewebe, vermischt mit kleinen, runden und spindelartigen Zellen, an einzelnen Stellen fand sich undeutlich fibröses Gewebe. Nach Ansicht von Walsham hat sich die Geschwulst ziemlich sicher aus dem losen Bindegewebe des Samenstranges entwickelt.

In seinem Berichte sagt W., daß derartige Geschwülste am Samenstrang sehr selten sind, und weist auf drei ähnliche Geschwülste hin, die sich im Hunterschen Museum befinden, und eins in dem Guys Krankenhausmuseum, doch fehlen leider die näheren Angaben.

*Fall 38. Pepper, A. J.* (37). *A case of myxo-chondro-sarcoma of the spermatic cord.*

Der Kranke, von dem die Geschwulst entfernt wurde, war 75 Jahre alt. Vor 10 Monaten hatte er zuerst unterhalb des linken äußeren Leistenringes eine Schwellung bemerkt, die allmählich zunahm. Anfangs war der Hoden ganz frei, später aber kam er in Verbindung mit der Geschwulst, gleichwohl war der Umriß des Hodens zusammen mit einer kleinen Hydrocele noch ziemlich deutlich zu bestimmen. Die Geschwulst nahm den erweiterten Leistenkanal in ganzer Ausdehnung ein.

Die Haut war stark gespannt über der Geschwulst, bot aber keine Zeichen von Infiltration. An ein oder zwei Stellen hatte man das Gefühl der Fluktuation, im übrigen war der Tumor derb. Hoden und Samenstrang der rechten Seite waren gesund. Kein Zeichen von Kachexie.

Die Geschwulst wurde mit dem Hoden und Samenstrang zusammen entfernt. Die Lumbaldrüsen waren nicht beteiligt. Die Haut war nicht verwachsen. Schnelle Heilung, doch ging der Patient nach einiger Zeit unter Delirien ein; keine Autopsie.

Die entfernte Geschwulst war von einer Kapsel vollständig umgeben, auf der vorderen Seite verlief in einer Furche der Samenstrang, der aber ebenso wie der Hoden leicht von der Geschwulst zu entfernen war. An der Oberfläche fanden sich mehrere cystenartige Gebilde. Auf einem frischen Durchschnitte zeigte die Geschwulst zitterndes, gallertartiges Gewebe, daneben Stränge von derbem, weißlichem Gewebe. Das Gewicht des Spirituspräparates betrug 500 g.

Mikroskopisch bestand der größere Teil der Geschwulst aus schleimigem Gewebe mit zarten Fasern und runden, ovalen winkligen und sich verzweigenden Zellen, ein anderer Teil aus runden und spindeligen Zellen, darin waren kleine Knorpelinseln eingebettet.

Pepper erwähnt im Anschluß an diesen Fall noch zwei Präparate aus dem Museum des College of Surgeons, die bösartige Neubildungen des Samenstranges ohne Beteiligung des Hodens betreffen.

*Fall 39. Morellin, C. Mansell* (38). *Sarcoma of spermatic cord.*

Die Geschwulst wurde von einem 32 Jahre alten Patienten entfernt. Sie war in kurzer Zeit sehr schnell gewachsen und bot das Bild eines Wasserbruches, indem sie deutliche Fluktuation zeigte. Eine Probepunktion ergab dunkles, dickes Blut. Bei der Operation fanden sich im Innern der Geschwulst Blutkoagula. Der Samenstrang war in ziemlich großer Ausdehnung eingeschmolzen. Die Blutgefäße waren stark erweitert. Die mikroskopische Untersuchung ergab ein Spindelzellensarkom. — Der Patient verließ das Spital geheilt, über die weiteren Schicksale war nichts zu erfahren.

*Fall 40. Louvet* (39). *Tumeur fibro-plastique péridídymaire.*

Charles R. . ., 7 Jahre alt, wurde wegen einer Geschwulst im rechten Hodensack, die die Mutter erst vor 14 Tagen bemerkt hatte, ins Krankenhaus aufgenommen. Der unregelmäßig gestaltete Tumor war von ovaler Form und der Größe eines Truthenneneies. Der obere Rand war etwa 2 bis 3 cm von der äußeren Leistenkanalöffnung entfernt. Der Nebenhoden war nicht sicher fühlbar. Die Haut über der Geschwulst war gut verschieblich; die Geschwulst war undurchsichtig und von derber Consistenz, nur an einer Stelle schien Fluktuation vorhanden zu sein. Keine Schmerzen. — Operation. Castration.

Die Geschwulst war von einer Bindegewebskapsel umgeben. Der normale Hoden war von der Geschwulst eingeschlossen. Der Körper und Schwanz des Nebenhodens dagegen waren ebenso wie das Vas deferens in der Geschwulst aufgegangen.

Auf dem Durchschnitt zeigte die Geschwulst eine blaßgelbliche Farbe wie Fettgewebe, an einigen Stellen war sie weich, an andern härter. Die mikroskopische Untersuchung durch Hayem ergab ein Sarkom mit teilweiser Degeneration.

*Fall 41. Lejars, F.* (40). *Sarcome des bourses.*

Der 24jährige Patient kam wegen einer Geschwulst im Hodensack in die Klinik. Vor 18 Monaten hatte der Patient eine etwa haselnußgroße, harte und schmerzlose Geschwulst über dem linken Hoden bemerkt. Nach etwa 12 Monaten fing sie an, sich schneller zu vergrößern bis etwa zu Zweifaustgröße und vor 4 Monaten wurde die Geschwulst von einem Arzt entfernt. Vor ca. $^1/_2$ Monat trat eine neue Schwellung an dem hinteren und vorderen Teil des Hodensackes auf, die in 20 Tagen Kindskopfgröße erreichte. Die Geschwulst war unregelmäßig gestaltet, höckrig; an zwei Stellen des Skrotums waren Ulcerationen vorhanden. Die Geschwulst war an diesen Stellen mit der Haut verwachsen, im übrigen aber frei beweglich. Der Samenstrang ging 1 cm unterhalb des äußeren Leistenringes in die Geschwulst über. Die Consistenz der Neubildung war elastisch, an der rechten Seite fand sich eine fluktuierende Stelle und ein Druck auf dieselbe rief bei dem

Kranken das Gefühl hervor, wie der Druck auf einen Hoden. Die benachbarten Drüsen waren frei, das Allgemeinbefinden gut. — Operation. Der linke Hoden war in die Geschwulst aufgegangen; dieselbe war höckrig und zeigte eine graugelbliche Farbe mit zahlreichen Hohlräumen, die mit Blutgerinnseln gefüllt waren. Die Geschwulst drang in das umgebende Fettgewebe ein unter dem Bilde von papillären Wucherungen.

*Fall 42. Alombert-Goget* (28). *Sarcome fasciculé*[1]. (*Nach Referat*).

Der 45jährige Patient wurde wegen eines umfangreichen Tumors des linken Hodensackes in der Klinik aufgenommen. Mit 16 Jahren war bereits ein kleiner, dreifach gestalteter Tumor vorhanden, der aber nur langsam wuchs, seit 3 Jahren nahm er aber ziemlich rasch zu. Bei der Aufnahme war die Geschwulst manneskopfgroß, sie hing nicht mit der dünner gewordenen Haut des Hodensackes zusammen. Sie zeigte eine rundliche Form mit höckriger Oberfläche; die Consistenz war derb, an einigen Stellen knorpelhart. Der Tumor erstreckte sich vom Hodensack bis zum Leistenring. Unterhalb des Leistenringes fand man eine kleine, fluktuierende, durchsichtige Geschwulst mit dem durch seine Empfindlichkeit kenntlichen Hoden. Der rechte Hoden und Samenstrang waren gesund. Die benachbarten Drüsen waren nicht beteiligt. Das Allgemeinbefinden sehr gut. Die Geschwulst wurde durch Castration entfernt. Der Patient verließ die Klinik geheilt.

Die Geschwulst wog $4^1/_2$ kg. Sie war von einer Bindegewebskapsel umgeben. Auf dem Durchschnitt zeigte sie eine gelblichglänzende Farbe; sie knirschte unter dem Messer. Die Elemente des Samenstranges waren in der Geschwulst aufgegangen. Oberhalb der Geschwulst war der Samenstrang verdickt und zeigte erweiterte Gefäße. Der Hoden und Nebenhoden waren gesund.

Mikroskopisch zeigte die Geschwulst Bindegewebszellen und Spindelzellen; diese letzteren waren entweder in parallelen Streifen oder unregelmäßig kreisförmig ohne Zwischensubstanz angeordnet. G. erklärt es für ein Fibrosarkom.

---

[1]) Alombert-Goget. Des tumeurs solides du cordon spermatique. Thèse de Lyon 1887.

*Fall 43. Cripps* (28). *Nach Deroyer referiert.*

Cripps zeigte eine Geschwulst, die von dem Samenstrang eines 5 Monate alten Kindes entfernt worden war. Die Geschwulst war einen Monat vorher als ein etwa haselnußgroßer, harter Tumor bemerkt worden. Der Hoden war frei und gesund. Der Samenstrang nahm die vordere Partie der Geschwulst ein, die sich nach C. in einem der Lymphgefäße des Stranges entwickelt hatte. Mikroskopisch fand man die Rund- und Spindelzellen des Sarkoms.

*Fall 44. Karewski* (41). *Mischgeschwulst des Samenstranges.*

Karewski exstirpierte bei einem 57jährigen Manne eine 8900 g schwere Geschwulst, die sich im Laufe von 4 Jahren entwickelt hatte. Dieselbe umgab den linken Samenstrang und Hoden, letzteren mit Ausnahme eines kleinen Teiles an der Vorderseite und war offenbar ausgegangen von der äußeren fibrösen Schicht der Tunica vaginalis communis testis et funiculi spermatici. Denn die seröse Schicht, in deren Höhle der normale Hoden und Nebenhoden freilagen, war intakt und anderseits besaß der Tumor eine allseitige Bindegewebskapsel, die in die gemeinsame Scheidenhaut des freien Teils des Samenstranges überging. In histologischer Beziehung erwies er sich als Mischgeschwulst, hauptsächlich sarkomatöser, stellenweise lipomatöser und fibromatöser Natur, war jedoch im klinischen Verlauf völlig gutartig. K. hält die Geschwulst für ein sarkomatös degeneriertes Fibrom.

*Fall 45. Duplouy* (28). *Lipo-myxo-sarcome du cordon*[1]. (*Nach Deroyer referiert.*)

Der etwa manneskopfgroße Tumor war eingebettet in die gemeinsame Scheidenhaut des linken Samenstranges und hatte die entsprechende Hälfte des Skrotums eingenommen. Er war innerhalb 4 Jahren entstanden. Er war undurchsichtig; beim Betasten hatte man das Gefühl einer teigigen Geschwulst; an der Rückseite fühlte man eine etwa aprikosengroße, harte, eiförmige Masse, die auf Druck schmerzhaft war. Die entfernte Geschwulst bestand aus zwei Teilen, aus einem harten von

[1]) Sem. médical, 1891, p. 400.

fettartigem Gewebe umgebenen und einem wesentlich größeren ausschließlich aus Fettgewebe bestehenden Knoten. Der Hoden und das Vas deferens waren völlig gesund. Histologisch handelte es sich um ein Lipom und ein Sarkomyxom, entstanden in den Geweben des Samenstranges.

*Fall 46. Hilton* (42). *Fibrocellular tumour in the scrotum*[1]. (*Nach Referat.*)

Hilton exstirpierte ein großes Sarkom (Fibrocellular-Tumor) im Skrotum, welches aber weder mit dem Hoden, noch mit der äußeren Haut verwachsen war, an einer Stelle jedoch der Tunica vaginalis fest anhing. Die mikroskopische Untersuchung durch Quekett ergab eine Zusammensetzung aus Fasern, Spindelzellen und molekulärem, sowie flüssigem Fett. Heilung in sechs Wochen.

*Fall 47. Bellamy* (43). *Tumor of testis.*

Bei einem 33jährigen Pferdehändler hatte sich seit 18 Monaten über dem linken Hoden im Skrotum ein kokusnußgroßer Tumor vom Samenstrang aus gebildet. Die Oberfläche war unregelmäßig gestaltet; an einigen Stellen war die Geschwulst sehr hart, an anderen weicher, scheinbar fluktuierend. Die Leistendrüsen waren nicht ergriffen; das Allgemeinbefinden gut. Das Venennetz des Skrotums war stark erweitert, die Haut glatt, nicht verwachsen. Probepunktion negativ. Die Neubildung hatte den Samenstrang soweit ergriffen, daß derselbe erst nach Spaltung des Leistenkanals bis zum inneren Leistenring unterbunden werden konnte. Die mikroskopische Untersuchung ergab die Diagnose: Rundzellensarkom. Ein Bericht über die weiteren Schicksale des Patienten nach seiner Heilung fehlt.

*Fall 48. Lamarque* (44). *Exstirpation d'un sarcome du cordon spermatique*[2]. (*Nach Referat.*)

Lamarque berichtete über einen taubeneigroßen, von einem Divertikel des Leistenkanals ausgehenden sarkomatösen Tumor

[1]) Med. Times. Oktober 1853.
[2]) Soc. anat. et de phys. de Bordeaux. 1888, p. 208.

des Samenstranges, der von Démons ohne Eröffnung des Bauchfellsackes exstirpiert wurde. Heilung binnen sieben Tagen. Über die weiteren Schicksale des 34jährigen Patienten, der erst seit sechs Monaten krank sein sollte, war nichts zu erfahren.

*Fall 49. Maglard* (45). *Sarkom des Samenstranges*[1]. (*Nach Referat.*)

Es handelte sich um eine vom linken Samenstrang ausgegangene, 14 Jahre lang stationäre, dann schnell gewachsene Geschwulst; in derselben waren verschiedenartige regressive und produktive Metamorphosen zu Stande gekommen; im oberen Teil fand sich Knochengewebe mit unregelmäßig erweiterten Havertischen Kanälen.

*Fall 50. Dr. Schnyder* (7). *Nach Kocher referiert.*

Bei einem 19jährigen Burschen hatte sich binnen 11 Monaten eine Geschwulst von der Größe eines neugebornen Kindskopfes entwickelt. Die Geschwulst zeigte eine umgekehrt birnenförmige Gestalt mit dünnem unteren Ende. Die Oberfläche war lappig, die Consistenz zähweich. Der Samenstrang war auf der Schnittfläche normal; oberhalb der Geschwulst aber sitzt in demselben ein weicher, doppelt bohnengroßer Knoten. Die gemeinsame Scheidenhaut geht vom Samenstrang auf die Geschwulst über. Der Längsschnitt ergibt, daß der untere Teil der Geschwulst vom Hoden gebildet wird. Dieser kehrt seine mediale Fläche abwärts, die laterale mit dem Nebenhoden aufwärts. Der Nebenhoden erscheint in normaler Beziehung zum Hoden und ist ebenso wie dieser gesund. Auf dem Durchschnitt sieht man flach erhabene Vorragungen, die durch Einschnürungen getrennt sind, aber ohne Streifung, vielmehr ganz homogen. Einzelne Stellen sind gelblich, andere gallertig. Die Verwachsung mit der Tunica vaginalis ist innig, aber doch trennbar. Hinten herunter verläuft zwischen letzterer und der Geschwulst das Vas deferens. Die Verwachsung mit oberer resp. äußerer Fläche der Tunica vaginalis propria ist so innig, daß die Serosa nur noch als glatter, glänzender Überzug der Geschwulst erscheint.

---

[1]) Glasgow med. Journ. 1895, Nr. V.

Die mikroskopische Untersuchung ergibt, daß es sich um ein Myxosarkom handelt. Drei Wochen nach Vernarbung der Wunde erscheint ein kleines, knotenförmiges Rezidiv, das rasch wuchs und dieselbe Zusammensetzung zeigte.

*Fall 51. Ehrendorfer* (27). *Aus der Billrothschen Klinik.*

Bei einem 65jährigen Manne hatte sich binnen 9 Monaten auf der rechten Seite des Hodensackes ein kindskopfgroßer Tumor gebildet. Die Exstirpation desselben wurde vorgenommen. Auf dem Durchschnitt war die Geschwulst von gelblichweißer Farbe, mit glänzenden Streifen reichlich durchsetzt, welche kreis- und radienförmig verliefen; außerdem war dieselbe derb elastisch anzufühlen. An der vorderen Seite des Tumors, diesem äußerlich anliegend, fand sich ein 10 cm langes, 5 cm breites Lipom, sowie auch nach hinten und innen zu mehrere knollige Fettgeschwülste. An der hinteren und unteren Partie des Tumors fand sich der ein wenig abgeplattete, etwas atrophische, sonst normale Hoden und Nebenhoden, der durch lockeres Bindegewebe dicht an den Tumor angeheftet war. Das Vas deferens verlief vom Nebenhoden aus an der Hinterfläche des Tumors in einer tiefen Furche etwa 15 cm lang und ging dann oben in die Geschwulstmasse über. Der zentrale Teil des Tumors bestand aus oft vielfach verschlungenen Zügen breiter und derber Bindegewebsbündel; die peripher gelegenen Partien zeigten stellenweise eine reichliche Wucherung von zarten Spindelzellen. Zwischen den mehr peripher wellenförmig verlaufenden Bündeln von Bindegewebsfibrillen lagen, außer kleinen rundlichen Kernen, große vielgestaltige Zellen. Es fanden sich langgezogene mehr spindelige, vielfach verzweigte Zellen mit einem großen, bläschenförmigen Kern ausgestattet, andere wiederum mit mächtigem, granuliertem Protoplasma, wie Riesenzellen des Osteosarkoms, mit mehreren Kernen und mächtigen Fortsätzen, die stellenweise deutlich in die wellige Bindesubstanz übergingen. Ferner hier und da tuberkelähnliche Zellen mit peripher verteilten Kernen, doch ohne jede zellige Infiltration in ihrer Umgebung. — Patient war 10 Monate nach der Operation noch ganz wohl.

*Fall 52. Reverdin, A.* (7). *Nach Kocher referiert.*

Bei einem 7jährigen Kinde war zufällig ein harter, eigroßer Tumor beobachtet worden von runder Form im linken Leistenkanal, mit einer Einschnürung nach unten und einer Wiederanschwellung zu einer zitronengroßen Geschwulst im Skrotum; die Haut des Skrotums ausgedehnt, stark vaskularisiert. Consistenz derb elastisch, undeutliche Fluktuation, eine Art Transparenz überall gleichmäßig; der Hoden nicht zu fühlen. Bei der Incision zeigte sich das Bild einer Hämatocele: Eine Blutgerinnsel ähnliche Schicht, welche sich stumpf auslösen ließ, kleidete die Scheidenhauthöhle aus und wurde auch als Ablagerung in eine Hämatocele angesehen, obschon sie eine auffallend ambragelbe Farbe darbot. Die Unterlage erschien stark injiciert, blutete leicht, der Hoden aber zeigte normales Volumen und Consistenz. Die Wunde gelangte nicht zur Heilung, und nach zwei Monaten zeigte sich nicht nur ein lokales Rezidiv, sondern Fortsetzung der Geschwulst ins Abdomen hinein, hektisches Fieber, und nach einigen Monaten ging der Patient an den Metastasen zu Grunde. Die mikroskopische Untersuchung durch Mayer ergab ein Spindelzellensarkom mit myxomatöser Erweichung.

Je ein ähnlicher Fall, wie der vorstehende, wird von Home und Desgranges berichtet, doch fehlen die näheren Angaben, außer daß ebenfalls hämatocelenartige Erscheinungen mit nachfolgender schwammiger Wucherung vorhanden waren, die auch sekundär auf die Bauchhöhle übergriffen und dadurch den Tod ihrer Träger herbeiführten.

Außer den hier beschriebenen 22 Fällen von Sarkom des Samenstranges habe ich noch einiger gleicher Fälle Erwähnung gefunden bei Kocher (7) und, wie schon erwähnt, bei Walsham (36) vier ähnlicher Fälle und bei Pepper (37) zwei Fälle und in der übrigen Literatur: G. W. Mason, Sarcoma of the spermatic cord. — Med. News. Phil. 1883, XLII, p. 554—556 und Samurawskin, Polymorphes Sarkom, Wratschebnaja Gazeta 1907, Nr. 47.

Es war mir aber nicht möglich, diese letztgenannten Fälle in meine Arbeit einzubeziehen, da ich die näheren Angaben (Originalartikel oder Referate) nicht erlangen konnte.

Ich will versuchen, an der Hand vorliegender Fälle einiges über die Pathologie, Aetiologie, Symptome, Diagnose und Prognostik der Samenstrangssarkome und ihrer Mischbildungen zu sagen, wobei ich der Einfachheit halber stets nur von Sarkomen sprechen werde.

Pathologische Anatomie: Die Sarkome des Samenstranges entstehen zum Teil aus dem lockeren Bindegewebe im Samenstrang, zum Teil aus den Scheidenhäuten des Samenstranges, zum Teil haben sie vielleicht noch eine andere Aetiologie, doch will ich dies erst später erörtern. Ihre Entwicklung findet stets, wenigstens anfangs, innerhalb des Samenstranges statt.

Zum größten Teil sind die Samenstrangssarkome deutlich circumscripte Neubildungen, die manchmal aber dann erst in späteren Stadien in Beziehung zu den benachbarten Geweben treten, und nur zu einem kleinen Teil diffuse Geschwülste. Für letztere habe ich nur den Fall von Reverdin (Fall 52) finden können und vielleicht gehören auch die nur beiläufig erwähnten Fälle von Home und Desgranges hierher. Meine Betrachtungen werden sich deshalb auch hauptsächlich auf die zuerst genannten beschränken.

Ihren Sitz können die Sarkome im Verlaufe des ganzen Samenstranges, also extra- und intrainguinal haben, doch scheint die bevorzugteste Stelle ihres Ausgangspunktes der Anfang des Samenstranges dicht oberhalb des Nebenhodens zu sein, was vielleicht damit zusammenhängt, daß gerade an dieser Stelle sich häufig versprengte Keimreste finden, die nach der Cohnheimschen Theorie ja den Ursprung für die Neubildungen abgeben.

Ihre Entwicklung ist im allgemeinen eine sehr rasche, in der überwiegenden Mehrzahl der Fälle haben sie in wenig

Monaten eine beträchtliche Größe bis zu der eines Manneskopfes erreicht, ihr Gewicht beträgt bis zu 18 Pfund. Anfangs, wenn sie der Kranke zuerst bemerkt, sind es meist hasel- bis wallnußgroße Gebilde; in den allermeisten Fällen entstehen sie nur an einem Punkte, nur in einem Falle (Fall 42) scheinen sie gleichzeitig an mehreren Stellen entstanden zu sein.

Während ihres Wachstums verhalten sie sich, abgesehen von der Schnelligkeit der Entwicklung, genau so, wie die gutartigen Geschwülste des Samenstranges. Sie entwickeln sich entweder ausschließlich im Samenstrange selbst, oder sie können nach unten auf den Hoden und Nebenhoden und nach oben auf den Leistenkanal und bis ins Becken hinein übergreifen.

Ihre Form ist meist eine rundliche, ovale, zitronenähnliche oder birnförmige. Niemals, soweit es in den aufgeführten Fällen erwähnt ist, sind bei den Sarkomen des Samenstranges Verwachsungen mit der Haut vorhanden, ein Verhalten, welches sie von den Sarkomen anderer Gegenden wesentlich unterscheidet. Der einzigste Fall (Fall 41), wo Verwachsungen erwähnt sind, ist wohl auf Kosten der vorhandenen Ulceration zu setzen, denn ausdrücklich ist dabei bemerkt, daß die Haut im übrigen frei beweglich war. Ebenfalls außerordentlich charakteristisch für die Samenstrangssarkome ist, daß in den allermeisten Fällen, wie auch in dem meinigen, erwähnt ist, daß die Neubildung von einer Bindegewebskapsel allseitig umgeben ist, und sie dadurch von den Nachbargeweben trennt.

Die Oberfläche der sarkomatösen Geschwülste ist in den meisten Fällen sehr unregelmäßig, grobhöckrig. Die Consistenz ist sehr verschieden, es kommen knochenharte Tumoren vor, anderseits sehr weiche, gallertartige Formen, oft sind in derselben Geschwulst die verschiedensten Übergänge zu finden, oft ist an einer oder mehreren Stellen das Gefühl der Fluktuation vorhanden.

Auf der Schnittfläche zeigen die Geschwülste ebenfalls die verschiedenartigste Beschaffenheit, sie können grauweißliche, perlmutterartig glänzende oder gelblichweiße oder rötliche Färbung zeigen; oft ist die Schnittfläche homogen, manchmal granuliert oder höckrig, teilweise bei Anwesenheit von myxomatösen Partien gallertartig, bei Anwesenheit von fibrösen

Partien weißglänzend, in Faserzügen angeordnet und unter dem Messer knirschend; bei Anwesenheit von Knochenpartien kann man diese bisweilen ebenfalls auf der Schnittfläche erblicken und fühlen. Ziemlich häufig zeigt sich bei Samenstrangssarkomen auf dem Durchschnitt das Vorhandensein von oft ziemlich großen Höhlen, die mit dickflüssigem Blut oder Blutkoagula gefüllt sind und die diagnostisch zu schweren Fehldiagnosen führen können (Fall 52). Anderseits findet man bei den Samenstrangssarkomen auch dieselben regressiven Metamorphosen, wie sie bei anderen Sarkomen beobachtet werden.

Bei vielen Sarkomen sind reichlich deutlich erweiterte Gefäße erkennbar, wie dies noch offensichtlicher durch die mikroskopische Betrachtung wird.

In einigen Fällen ist neben der sarkomatösen Neubildung gleichzeitig noch das Vorkommen von isolierten Lipomen beobachtet worden, ferner finden sich daneben noch Hydrocelen und Hernien.

Mikroskopisch finden sich bei den Samenstrangssarkomen neben den schon erwähnten lipomatösen, fibromatösen und myxomatösen Bestandteilen meist aus spindeligen Elementen bestehende sarkomatöse Formen, doch sind auch einige Rundzellensarkome beobachtet worden. — Besonders bemerkenswert und fast überraschend bei den Samenstrangssarkomen ist das ziemlich häufige Vorkommen von Riesenzellensarkomen mit gleichzeitig knorpeligen und echten knöchernen Bestandteilen. In einem gewöhnlichen, unzweifelhaft aus Weichteilen entstandenem Sarkome sieht man kaum jemals eine Knochenbildung aus fibrösen und sarkomatösen Teilen, wie in unserem und den anderen hierher gehörenden Fällen, niemals aber findet man neben den genannten Teilen auch noch typische Knochenbälkchen mit anliegenden, zu dem Sarkom gehörenden Riesenzellen. Derartige Strukturen kennen wir nur in Tumoren, die sich in Verbindung mit dem Knochensystem meist als periostale Neubildungen entwickeln.

Bei den Sarkomen des Samenstranges sind es ein Viertel der aufgeführten Fälle, die diesen Bau zeigen; dieses Verhalten ist vielleicht aus der später erwähnten Aetiologie etwas besser zu erklären.

In dem Verhalten der Neubildung zu der Umgebung findet sich in einigen Punkten Ähnlichkeit mit den gutartigen Geschwülsten des Samenstranges. In vielen Fällen ist auch das Sarkom nur locker mit den sonst normalen Bestandteilen des Samenstranges verbunden und leicht von ihnen zu trennen, findet jedoch ein Umwachsen derselben und speziell des Vas deferens statt, so wird die Verwachsung und Durchwachsung so innig, daß sie zur vollkommenen Zerstörung dieser Gewebe führt, die dann selbst mikroskopisch nicht mehr nachweisbar sind.

Das Verhalten des Hodens und Nebenhodens ist ebenfalls zum Teil ein anderes als bei den gutartigen Neubildungen; in den allermeisten Fällen allerdings findet sich der Hoden und Nebenhoden, soweit er überhaupt von den Geschwulstmassen umgeben ist, unversehrt, völlig normal bis auf eine manchmal vorhandene Atrophie und ist leicht herauszuschälen. In einigen wenigen Fällen dagegen, wie auch bei dem Rezidiv des meinigen, bemächtigt sich die Geschwulst des Hodens und noch öfters des Nebenhodens meist allerdings nur eines Teiles derselben, manchmal aber auch so vollständig, daß dieselben nicht mehr oder nur noch in Spuren nachweisbar sind. In den Fällen, wo der Hoden gesund bleibt, liegt er analog den anderen Geschwülsten an der unteren oder hinteren Seite der Geschwulst, wo er durch die ihm eigene Empfindlichkeit bei Druck nachweisbar ist.

Die Gefäße des Samenstranges sind oft beträchtlich dilatiert; der Leistenkanal oft erweitert. In keinem einzigen Falle waren die Leistendrüsen beteiligt, auch der Lumbaldrüsenveränderung ist nirgends Erwähnung getan. 4mal sind Rezidive beobachtet worden.

Aetiologie: Öfters findet sich auch, bei den Sarkomen des Samenstranges angegeben, daß sie nach Traumen entstanden seien. Eine etwaige hereditäre Veranlagung ist in keinem Falle erwähnt.

Ob die von Professor Englisch (46) gefundenen Geschwülste am Samenstrang Neugeborner irgendwelche Bedeutung für die spätere Entwicklung von Tumoren und speziell Sarkomen haben, ist bis jetzt noch nicht sicher gestellt, wäre aber immerhin denkbar.

Besonders dunkel ist die Aetiologie für die oben erwähnten, relativ häufig am Samenstrang vorkommenden Osteosarkome, wie sie eben im allgemeinen nicht aus Weichteilen entstehen.

Funk (33) hat für diese Sarkome folgende Erklärung gegeben, indem er sich der Cohnheimschen und Ribbertschen Theorie anschließt, „daß viele Tumoren mit Bestimmtheit auf embryonale Absprengungen von Gewebe zurückzuführen sind". Er sagt mit Bezug auf seinen Fall: „Wenn man sich dieser Anschauung der Verlagerung embryonalen Gewebes anschließt, so ließe sich vielleicht auch die Knochenbildung in den Samenstrangsgeschwülsten erklären. Es könnte sich bereits in den ersten Monaten des Foetallebens, wo noch der Hoden neben der Wirbelsäule lag, periostales Gewebe losgelöst haben. Dieses ist dann bei dem später erfolgten Descensus testiculorum am Samenstrang mit herabgetreten und hat zu der Bildung der verschiedenen Tumorgewebe Veranlassung gegeben."

Ich erwähne diese interessante Vermutung lediglich, die viel für sich hat, ohne natürlich, ebensowenig wie Funk, den Beweis der Wahrheit beibringen zu können.

Die Samenstrangssarkome treten im Gegensatz zu den anderen Tumoren derselben Gegend in jedem Lebensalter auf, es sind Fälle von einem 5monatlichen Kinde bis zu einem 76jährigen Greise dabei. Die Sarkome des Samenstranges scheinen sich aber auch hierin etwas anders zu verhalten, als die Sarkome an anderen Körperstellen. Im allgemeinen bevorzugen die Sarkome die jüngeren Lebensalter, so hat Joerdens (47) in seiner Statistik bei den Hodensarkomen nur für ein Drittel der Fälle ein Lebensalter von über 40 Jahren finden können. Bei den Samenstrangssarkomen dagegen scheint das höhere Alter bevorzugt zu sein, denn bei den von mir aufgefundenen Fällen haben die größte Hälfte bereits das 40. Jahr und zumeist beträchtlich überschritten.

Im Verhältnis zu den anderen Geschwülsten des Samenstranges kommen die Sarkome an Häufigkeit, wie schon erwähnt, an zweiter Stelle in kurzem Abstande nach den Lipomen.

Die 22 beschriebenen Fälle betreffen alle Personen, bei denen die Neubildung durch eine Operation entfernt worden ist.

Die Neubildung trat stets einseitig auf. Die linke Seite scheint von dem Sarkom etwas bevorzugt zu sein, denn unter 16 Fällen, bei denen die Seite angegeben ist, trat es 12mal linksseitig und nur 4mal rechtsseitig auf.

Symptome: Die Sarkome des Samenstranges entstehen anfangs ganz unbemerkt und erst, wenn sie etwa Haselnußgröße erreicht haben, bemerkt sie der Kranke zufällig als einen kleinen Knoten im Skrotum oberhalb des Hodens oder mehr nach dem Leistenkanal hin. Im Anfange und auch während des weiteren Wachstums ist die Geschwulst vollkommen schmerzlos und läßt den Kranken leider dadurch oft den rechten Augenblick zur Operation versäumen.

In manchen Fällen fühlt man, daß die Geschwulst fest mit den Elementen des Samenstranges zusammenhängt. In einigen Fällen läßt sich die Geschwulst leicht in den Leistenkanal reponieren, sodaß der Kranke sie oft für eine Hernie hält und ein Bruchband trägt.

Die Entwicklungsdauer ist eine verschiedene, doch wird für die meisten Fälle ein ziemlich rasches Wachstum von nur wenigen Monaten, ja in einzelnen Fällen von nur Wochen angegeben. Bei den Fällen, wo eine lange Entwicklungsdauer erwähnt ist — wie 29 Jahre bei Fall 42 — dürfte es sich wohl um eine spätere Umwandlung eines gutartigen Tumors in Sarkom handeln, wofür auch die gewöhnlich in der letzten Zeit plötzliche, rapide Zunahme spricht. Gleichzeitiges Auftreten von mehreren Knoten ist nur einmal berichtet, die beim weiteren Wachstum mit einander verschmolzen.

Die Sarkome können im Laufe ihrer Entwicklung schließlich auch einen beträchtlichen Umfang und hohes Gewicht erreichen, wodurch sie dann ihrem Träger unbequem werden und die gleichen Beschwerden hervorrufen, wie die großen andersartigen Tumoren des Samenstranges.

Das Venennetz des Skrotums ist meist beträchtlich erweitert. Die Haut ist oft stark gespannt, aber niemals mit der

Geschwulst verwachsen, sondern stets frei beweglich über der Geschwulst.

Bei der Betastung und auch schon bei der Besichtigung sieht man, daß die Geschwulst meist sehr unregelmäßig gestaltet und grobhöckrig ist.

Der Hoden der kranken Seite ist sehr oft von den Geschwulstmassen umwuchert und nur noch durch die Druckempfindlichkeit an einer bestimmten Stelle, meist dem unteren, hinteren Pole, erkennbar. Der Hoden der gesunden Seite ist dagegen in allen Fällen frei von der Geschwulst geblieben und deutlich zu erkennen.

Die Consistenz ist eine sehr verschiedene, je nach der Zusammensetzung des Tumors, in den meisten Fällen ist sie hart bis knochenhart, in anderen weicher und fast fluktuierend, es finden sich dabei in derselben Geschwulst die verschiedensten Übergänge. Die Geschwulst ist nicht durchscheinend, überall ist absolute Dämpfung vorhanden. Die Ausbreitung nach oben und unten hat sie mit den anderen Geschwulstarten gemein.

Die Leistendrüsen sind in allen erwähnten Fällen frei. Schlechtes Allgemeinbefinden ist nur in einem Falle angegeben, in den meisten Fällen wird ausdrücklich das gute Allgemeinbefinden hervorgehoben. Rezidive kommen vor.

Diagnose: Bei den Samenstrangssarkomen kommen die gleichen Verwechslungen wie bei den gutartigen Neubildungen vor. Etwas öfters als bei diesen scheint hier noch die Verwechslung mit Hämatocelen möglich, zumal dabei auch die Probepunktion im Stich lassen kann, wenn es sich um Tumoren handelt, die in ihrem Inneren blutgefüllte Hohlräume enthalten.

Von den gutartigen Tumoren des Samenstranges unterscheiden sie sich vor allem durch ihr meist bedeutend schnelleres Wachstum, zum großen Teil auch durch ihre unregelmäßig gestaltete, mit groben Höckern versehene Oberfläche. Schlechtes Allgemeinbefinden würde ebenfalls die Diagnose unterstützen.

Prognose: Dieser Punkt ist bei den Samenstrangssarkomen ziemlich schwer zu beantworten, denn leider ist in den allermeisten Fällen nichts über das weitere Schicksal des Patienten bekannt.

Die diffusen Sarkome scheinen allerdings eine unbedingt ungünstige Prognose zu geben, wie der Fall von Reverdin und die beiden kurz gestreiften von Home und Desgranges beweisen, deren Patienten sämtlich nach kurzer Zeit an Weiterverbreitung durch Übergreifen auf die benachbarten Organe speziell des Abdomens und Metastasen zu Grunde gegangen sind.

Bei den circumscripten Sarkomen ist nur in zwei Fällen (33 und 36) erwähnt, daß deren Träger nach wenigen Monaten an Metastasen beziehentlich Kachexie gestorben sind, ein anderer Patient (Fall 38) starb nach einiger Zeit an Delirien, doch fehlt bei diesem die Autopsie. Bemerkenswert ist noch Fall 50, wo bereits drei Wochen nach Heilung von der ersten Operation ein Rezidiv auftrat. Anderseits ist in einigen Fällen (37, 44 und 51) berichtet, daß der klinische Verlauf gutartig war und die Patienten noch nach 10 Monaten beziehentlich einem Jahre völlig gesund und rezidivfrei waren. Ebenso ist in meinem Falle der Patient jetzt 11 Monate nach der zweiten Operation noch vollkommen rezidivfrei und erfreut sich des besten Wohlbefindens. Jedenfalls läßt sich aus diesen wenigen, genau beobachteten Fällen nichts Bestimmtes sagen, da zwei ungünstigen Fällen vier anscheinend günstig verlaufene gegenüberstehen. Höchstens könnte man vielleicht zu dem Schluß kommen, daß bei den circumscripten Samenstrangssarkomen es nicht allein auf ihren mikroskopischen Befund, sondern zu einem großen Teile auf ihren klinischen Verlauf ankommt. Relativ günstig ist in ihrem pathologischen Verhalten jedenfalls, daß sie immer von einer Kapsel allseitig umschlossen und dadurch von dem umgebenden Gewebe getrennt sind, wie sie ja auch durch ihr Verhalten gegenüber der Haut zeigen. Auch das meist erwähnte Freibleiben der Inguinaldrüsen könnte man vielleicht als günstig ansehen, doch möchte ich darauf nicht so viel Gewicht legen, wie die betreffenden Berichterstatter, denn dies könnte eventuell zu bösen Trugschlüssen führen, da ja, wie weiter vorn erwähnt, die Lymphbahnen des Samenstranges überhaupt nicht zu den Inguinaldrüsen führen, sondern zu den

leider für das Auge und Gefühl viel schwieriger auffindbaren, retroperitoneal gelegenen Lumbaldrüsen; dies spricht im Gegenteil für eine ungünstige Prognose.

Ob vielleicht der zuweilen besonders geartete Aufbau der knochenbildenden Sarkome irgendwelchen Einfluß auf die Prognose hat, kann ich ebenfalls nicht entscheiden, wäre aber immerhin denkbar.

Jedenfalls ist die Prognose dieser circumscripten Sarkome noch ziemlich zweifelhaft und neige ich eher zu einer ungünstigen Prognose schon im Interesse der radikalen Behandlung, die jedenfalls für den Patienten die günstigsten Aussichten bietet.

Bei einer großen Ausdehnung der Geschwulst kommt es eventuell (Fall 41) zur Ulceration der gespannten Haut, wodurch die Geschwulst ihrem Träger ebenfalls gefährlich werden kann.

Endlich wird auch bei den Sarkomen durch die vorkommende Erweiterung des Leistenkanals dem Entstehen von Hernien Vorschub geleistet, was bei der Behandlung zu berücksichtigen ist.

## Carcinome.

Ich lasse hier, wie schon erwähnt, ohne größere Abhandlung drei Fälle folgen, die als Carcinome des Samenstranges aufgeführt werden.

*Fall 53. Majewski, A.* (48). *Krebsgeschwulst des Samenstranges*[1]. (*Nach Referat.*)

Ein 50jähriger Arbeiter litt seit Jahren an einer Geschwulst in der rechten Leistenbeuge; er hielt sie selbst für einen Bruch und versicherte, denselben früher leicht reponiert zu haben. Seit einem Monate jedoch gelang die Reduktion nur zur Hälfte, und vor einer Woche stellten sich, infolge des Aufhebens schwerer Balken, Schmerzen in der Geschwulst und im Unterleibe ein. Patient wurde mit den Symptomen eines eingeklemmten Bruches ins Hospital aufgenommen. Da nach dargereichten Abführmitteln Stuhlgang erfolgte, wurde die gänseeigroße, harte und höchst schmerzhafte Geschwulst als eingeklemmter Netzbruch bestimmt und nach vergeblichen Repositionsversuchen zur Herniotomie geschritten. Statt des erwarteten Bruches fand sich eine mit ichorösem Eiter gefüllte Höhle in dem hochgradig krebsig degenerierten Samenstrange vor. Die Geschwulst wurde oberhalb en masse unterbunden und darauf exstirpiert. Nach 12 Tagen Tod durch Pyämie.

*Fall 54. Lesauvage* (49).

Der Tumor, der durch Operation entfernt worden war, war in das Zellgewebe des Skrotums eingelagert. Er setzte sich aus zwei Teilen zusammen, der größere lag hinten und innen und war weich und höckrig; der andere lag nach außen zu und hatte einen speckigen, anscheinend carcinomatösen Charakter.

Der Samenstrang war von der Neubildung umgeben und hing so innig mit ihr zusammen, daß das Vas deferens allein noch zu erkennen und unter großer Mühe zu isolieren war.

Die Neubildung bestand nach Bayle aus einem speckig glänzenden Carcinom. — 4 Monate später Tod an Rezidiv.

---

[1]) Sitzungsprotokoll der kaiserl. med. Gesellschaft zu Wilna, 1873, p. 83.

*Fall 55. Walsham* (50).

Walsham zeigte eine Geschwulst, die vom Samenstrange eines 4jährigen Knaben entfernt worden war. Mit zwei Jahren war er wegen einer angebornen Hydrocele behandelt worden, infolge Schmerzen konnte er aber keinen Verband ertragen. Damals fühlte man an der äußeren Leistenkanalsöffnung eine kugelartige, fluktuierende Geschwulst. Diese verschwand. Nach einiger Zeit entstand eine neue, größere Geschwulst.

Auf dem Durchschnitt bot die Neubildung das Bild einer aufgerollten Röhre, die aus einer großen Zahl tubulös angeordneter Zellen zusammengesetzt war; in der Mitte der Höhlung fanden sich dichtgedrängte Zellen ohne Blutgefäße, dann eine Zone mehr lockerer Zellen mit Blutgefäßen, außen eine Reihe Zellen in einem netzartigen Bindegewebe. Die Zellen hatten einen runden Kern und wenig Protoplasma.

In mancher Beziehung bot die Geschwulst das Bild eines Gumma, aber es waren keine Anhaltspunkte für Syphilis vorhanden.

Nach Walsham hatte sich die Geschwulst aus den Resten des Wolffschen Körpers entwickelt, an den ihr Aufbau und Sitz erinnerte.

Außer den drei vorstehenden Fällen habe ich in der Literatur noch drei weitere als Carcinome des Samenstranges bezeichnete gefunden, doch konnte ich über dieselben keine näheren Notizen erlangen.

Es ist mir nicht möglich aus den vorliegenden Fällen irgend einen sicheren Schluß auf das Vorhandensein von Carcinomen des Samenstranges ziehen zu können, wiewohl natürlich ein Vorkommen auch derartiger Neubildungen am Samenstrange nicht auszuschließen ist.

## Therapie.

Um zum Schluß noch einiges über die Behandlung der Samenstrangstumoren zu sagen, so ist in allen Fällen auch bei den gutartigen Geschwülsten die frühzeitige Operation zu empfehlen.

Bei den gutartigen Geschwülsten wird wohl in den meisten Fällen die Ausschälung genügen, vor allem wenn sie früh genug erfolgt, wo die Gebilde des Samenstranges noch gut ausschälbar sind und der Hoden noch nicht von den Geschwulstmassen eingeschlossen ist. Wenn dagegen die Elemente des Samenstranges, vor allem die Blutgefäße, schon von der Geschwulst dicht umgeben sind und nicht mehr von ihr getrennt werden können, so ist die Castration angezeigt, denn nach Durchtrennung der Blutgefäße und vor allem der Arteria spermatica interna kommt es ganz besonders bei jungen Leuten häufig zu einer raschen Hodenatrophie oder gar zur Nekrose.

Für die malignen Geschwülste oder auch nur bei Verdacht auf dieselben (bei jungen Leuten und raschem Wachstum) kommt allein die Castration in Betracht, um zu verhüten, daß etwa auf dem Blut- oder Lymphwege Verschleppungen eintreten können, zumal da die Entfernung der in Betracht kommenden Drüsen äußerst schwierig, wenn nicht unmöglich ist. Das Schicksal des Kranken wäre im Falle der Verschleppung stets besiegelt.

Zu beachten ist noch, daß in dem Falle der Ausbreitung der Geschwulst auf den Leistenkanal dieser möglichst gut am Schluße der Operation verschlossen wird, um der Entstehung von Hernien vorzubeugen.

## Zusammenfassung.

Am Samenstrange ist das Vorkommen von Neubildungen verschiedener Art beobachtet worden, gutartiger Geschwülste: Lipome, Fibrome, Myome, Neurome; bösartiger: Sarkome mit Mischbildungen und Carcinome.

Die Lipome sind die häufigsten Geschwülste. Sie treten hauptsächlich unter zwei Formen auf:

1. den großen extrainguinalen Lipomen, die ihren Ursprung im Samenstrang außerhalb des Leistenkanals nehmen, aber im Verlaufe ihres Wachstums auch in denselben dringen können; sie können großen Umfang erreichen.

2. den meist kleinen intrainguinalen Lipomen, die sich meist auf den Leistenkanal beschränken, sich seiner Form anpassen und zu Verwechslung mit nicht reponierbaren Epiplocelen Anlaß geben.

Die Lipome entwickeln sich im Samenstrange aus den dort vorhandenen Fettträubchen, sie können die Gebilde des Samenstranges und ebenso den aber stets gesund bleibenden Hoden festumwachsen und dadurch die Castration bedingen.

Die Fibrome sind bedeutend seltener als die vorigen, entwickeln sich sehr langsam aber auch bis zu außerordentlich großem Umfange, sie entstehen aus den bindegewebigen Bestandteilen des Samenstranges.

Die Myome sind äußerst selten und nehmen ihren Ursprung von den muskulären Elementen des Vas deferens oder der Gefäße.

Die Neurome sind ebenfalls äußerst selten.

Myxome kommen nur in Verbindung mit anderen Geschwülsten vor.

Das primäre Vorkommen von Enchondromen ist zweifelhaft.

Die Sarkome und die mit ihnen vorkommenden Mischgeschwülste sind ziemlich so häufig wie die Lipome. Sie entstehen aus den Bindegewebselementen aller Samenstrangsgebilde. Sie kommen als diffuse, unbedingt infauste Geschwülste vor, oder als circumscripte, von einer Bindegewebskapsel allseitig umgebene Tumoren. Sie dringen niemals in die Haut ein.

Die Sarkome zerstören mehr oder weniger vollständig die Elemente des Samenstranges und umwachsen den allerdings meist gesund bleibenden Hoden.

Ziemlich häufig ist bei ihnen das Auftreten von wahrem Knochen.

Die Carcinome sind äußerst selten und fehlen über ihr Vorkommen noch sichere Angaben.

Die Diagnose der Samenstrangstumoren ist oft sehr schwierig, wenn nicht unmöglich; sie geben zu Verwechslungen mit Cysten, Hämatocelen (besonders Sarkome), Hernien Anlaß; unter sich unterscheiden sich die Fibrome meist durch ihre Härte von den Lipomen, und von beiden die bösartigen Geschwülste durch ihr schnelleres Wachstum und häufigeres Auftreten in jüngerem Lebensalter.

Für die Behandlung kommt ausschließlich das Messer in Betracht.

Zum Schluß erfülle ich die angenehme Pflicht, Herrn Professor Dr. Köllicker für die Anregung zu dieser Arbeit und seine gütige Unterstützung, sowie Herrn Professor Dr. Kockel für die liebenswürdige Überlassung der mikroskopischen und makroskopischen Präparate meinen ergebensten Dank auszusprechen.

## Literatur.


1. Virchow, Archiv Jahrg. 1898. Bd. 154. Über maligne Hoden-Geschwülste und ihre Metastasen. Von Dr. Most in Breslau.
2. O. Hertwig, Lehrbuch der Entwicklungsgeschichte. 3. Aufl.
3. Koenig, spezielle Chirurgie. 8. Aufl. Bd. 2.
4. Tillmanns, spezielle Chirurgie. 8. Aufl. Bd. 2.
5. Englisch, J., Die Krankheiten der Hüllen des Hodens im klinischen Handbuch der Harn- und Sexualorgane von Zuelzer und Oberländer. 1894.
6. Brossard, Archives générales de médécine. 1884, Bd. II, S. 267.
7. Kocher, Deutsche Chirurgie 50b, S. 183—194.
8. Ziegler, Lehrbuch der allgemeinen Pathologie und pathologischen Anatomie. 10. Aufl. Bd. 2.
9. Gabryszewski, A., Deutsche Zeitschrift für Chirurgie. 1898, Bd. 47.
10. Sarazin, Gustav, Contribution à l'étude des lipome du cordon spermatique, Thèse de Paris. 1895.
11. Sitzenfrey, Anton, Beiträge zur klinischen Chirurgie, 1898, Bd. 22.
12. Mauclaire, Bull. de la soc. anatom. de Paris. 1896.
13. Fraikin und Rocher, Centralblatt für die Krankheiten der Harn- und Sexualorgane. 1902, Bd. 13, S. 501 (Referat).
14. Gasne, Bull. de la soc. anatom. de Paris. 1903, p. 896.
15. Porges, Robert, Wiener klinische Wochenschrift. 1897, Nr. 27, S. 649.
16. Stori, T., Centralblatt für die Krankheiten der Harn- und Sexualorgane. 1905, Bd. 16, S. 92 (Referat).
17. Malapert, B. et R. Morichant Beauchant, Centralblatt für die Krankheiten der Harn- und Sexualorgane. 1905, Bd. 16, S. 503 (Referat).
18. Bosse, Zeitschrift für Urologie. 1909, S. 961.
19. A. Bruneau et H. Condo de Satriano, Revue de Chirurgie Paris 1904, Bd. 29, S. 105—113.
20. Fergusson, The Lancet, London. 1856, Teil II, S. 11.
21. Dubois, Gazette des hôpitaux, Paris. 1864, S. 47.
22. Rhenter, M. J., Zeitschrift für Urologie, 1909, Bd. 20 (Referat).
23. Gauthier, Virchows Jahresberichte über die Leistungen der Medizin 1897, II (Referat).
24. Spanton, The Lancet, London. 1886, 1, S. 18.
25. Holmes, T., Transactions of the pathological society of London 1869. Bd. 20, S. 246.

26. Marnoch, Centralblatt für die Krankheiten der Harn- und Sexualorgane. 1900, Bd. 11, S. 320 (Referat).
27. Ehrendorfer, Langenbecks Archiv der klinischen Chirurgie 1882, Bd. 27, S. 359.
28. Deroyer, A., Des tumeurs solides du cordon spermatique. Thèse de Paris. 1897.
29. Cernezzi, Virchows Jahresbericht über die Leistungen der Medizin. 1903, II, S. 724 (Referat).
30. Pilliet, A. H., Bulletins de la société anatomique de Paris. 1892, Bd. 67, S. 742.
31. Chirault, A., Centralblatt für die Krankheiten der Harn- und Sexualorgane. 1900, Bd. 11, S. 430 (Referat).
32. Herfarth, Willy, Inaug.-Diss., Die Geschwülste der Scheidenhäute des Hodens und des Samenstranges, ihre Diagnose und Behandlung. Marburg 1891.
33. Funk, Wilh., Inaug.-Diss., Über ein Fibrosarkom des Samenstranges. Marburg 1901.
34. Le Noir, Bulletins de la société anatomique de Paris. 1887, Bd. 62, S. 130.
35. Morestin, H., Bulletins de la société anatomique de Paris. 1887, Bd. 76, S. 263.
36. Walsham, W. J., Transactions of the pathological society of London 1880, Bd. 31, S. 299.
37. Pepper, A. J., Transactions of the pathological society of London 1885, Bd. 36, S. 297.
38. Moullin, C. Mansell, Transactions of the pathological society of London 1886, Bd. 37, S. 341.
39. Louvet, Bulletins de la société anatomique de Paris. 1895, S. 501.
40. Lejars, F., „ „ „ „ „ „ „ . 1884, S. 242.
41. Karewski, Langenbecks Archiv. 1895, Bd. 49, S. 688—696.
42. Hilton, Canstatts Jahresbericht über die Fortschritte der gesamten Medizin. 1854, Bd. IV, S. 219 (Referat).
43. Bellamy, The Lancet, London. 1882, I, S. 392.
44. Lamarque, Virchows Jahresberichte über die Leistungen und Fortschritte der gesamten Medizin. 1888, II, S. 346 (Referat).
45. Maglard, Centralblatt für die Krankheiten der Harn- und Sexualorgane. 1896, Bd. 7, S. 297 (Referat).
46. Englisch, J., Medizinische Jahrbücher der k. k. Gesellschaft der Ärzte, Wien. 1875, S. 353.
47. Joerdens, Gustav, Inaug.-Diss., Zur Kasuistik und Statistik der Hodentumoren. Würzburg 1908.
48. Majewski, A., Centralblatt für Chirurgie. 1874, Bd. 1, S. 320 (Referat).
49. Lesauvage, Archives générales de médécine. 1845, Bd. 9, S. 216.
50. Walsham, The Lancet. 1880, I, S. 647.

# Lebenslauf.

Verfasser dieser Arbeit, Carl Richard Goldhan, evangelischer Konfession, Sohn des verstorbenen Kaufmann Carl Goldhan und seiner verstorbenen Ehefrau Clara geb. Billig, wurde am 2. April 1882 zu Dresden geboren. Seine wissenschaftliche Vorbildung erhielt er auf dem Wettiner-Gymnasium zu Dresden, das er Ostern 1901 mit dem Zeugnis der Reife verließ. Darauf bezog er die Universität Leipzig, um Medizin zu studieren. An derselben bestand er im Februar 1903 die ärztliche Vorprüfung und am 15. Februar 1906 das ärztliche Staatsexamen. Vom 1. Oktober 1906 bis 30. September 1907 genügte er seiner Dienstpflicht mit der Waffe und als einjährig-freiwilliger Arzt. Die übrige Zeit war er als Assistenzarzt an den städtischen Krankenhäusern zu Bielefeld und Chemnitz, und an der Heilstätte Beelitz tätig.

## Abbildung I.

Durch Maceration gewonnene Knochen vom 1. Präparat.

(Vergl. S. 9.)

## Abbildung II.

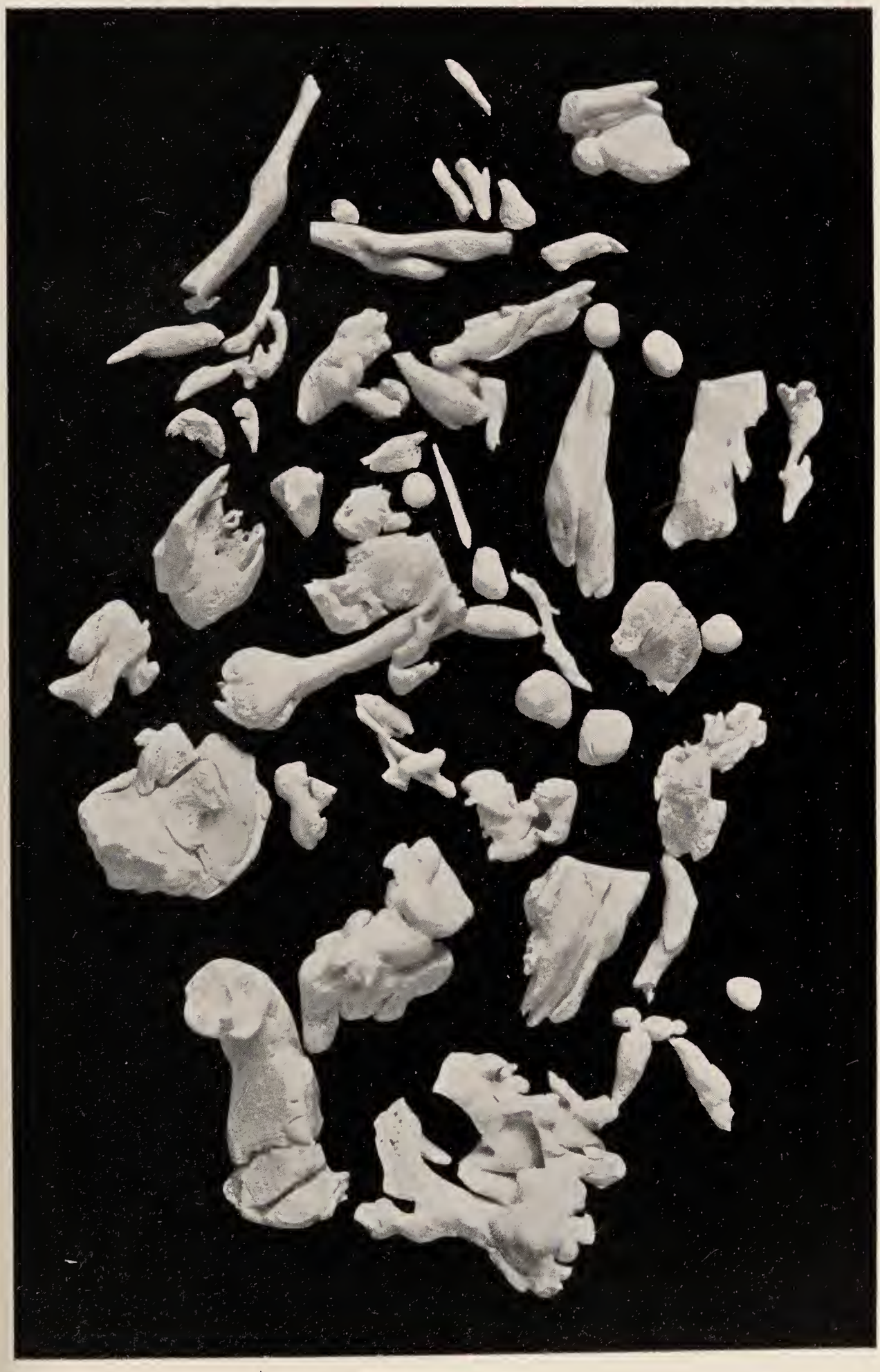

Durch Maceration gewonnene Knochen vom 2. Präparat.

(Vergl. S. 10.)